

ФЕДЕРАЛЬНОЕ ГОСУДАРСТВЕННОЕ БЮДЖЕТНОЕ УЧРЕЖДЕНИЕ
«НАЦИОНАЛЬНЫЙ МЕДИЦИНСКИЙ ИССЛЕДОВАТЕЛЬСКИЙ ЦЕНТР
ИМЕНИ АКАДЕМИКА Е.Н. МЕШАЛКИНА»
МИНИСТЕРСТВА ЗДРАВООХРАНЕНИЯ РОССИЙСКОЙ ФЕДЕРАЦИИ

На правах рукописи

Чебан Алексей Васильевич

**Роль биомеханического фактора в повышении эффективности
реваскуляризации пролонгированных поражений поверхностной
бедренной артерии стентом с лекарственным покрытием
(проспективное рандомизированное исследование)**

Диссертация на соискание ученой степени
кандидата медицинских наук

3.1.15 – сердечно-сосудистая хирургия

Научный руководитель:
д.м.н., проф. А.А. Карпенко

Новосибирск 2024

ОГЛАВЛЕНИЕ

СПИСОК ИСПОЛЬЗОВАННЫХ СОКРАЩЕНИЙ.....	4
ВВЕДЕНИЕ.....	6
ГЛАВА I. КЛИНИЧЕСКАЯ ЗНАЧИМОСТЬ, ФАКТОРЫ РИСКА И РЕЗУЛЬТАТЫ РЕВАСКУЛЯРИЗАЦИИ СТЕНО-ОККЛЮЗИОННОГО ПОРАЖЕНИЯ ИНФРАИНГВИНАЛЬНЫХ АРТЕРИЙ	14
1.1 Распространенность периферического атеросклероза и исходы ишемии конечности	14
1.2 Существующие хирургические методы лечения периферического атеросклероза.....	16
1.2.1 Дистанционная эндартерэктомия	16
1.2.2 Бедренно-подколенное шунтирование	17
1.2.3 Обзор голометаллических стентов при поражении бедренно- подколенного сегмента.....	20
1.2.4 Эндovasкулярная атерэктомия.....	23
1.2.5 Реваскуляризация пролонгированных поражений при помощи антипролиферативных технологий	25
1.2.6 Стенты с лекарственным покрытием.....	29
1.2.7 Биомиметические стенты в реваскуляризации бедренно-подколенных поражений	31
1.2.8 Поломки стента	34
1.3 Биомеханика бедренно-подколенного сегмента.....	35
Резюме	39
ГЛАВА II. МАТЕРИАЛ И МЕТОДЫ ИССЛЕДОВАНИЯ.....	42
2.1 Дизайн и материалы исследования	42
2.2 Клинические и инструментальные методы диагностики	46
2.2.1 Дуплексное сканирование артерий нижних конечностей	46
2.2.1.1 Рентгенография	48
2.2.2 Мультиспиральная компьютерная томография артерий нижних конечностей	48
2.3 Эндovasкулярное вмешательство	49
2.4 Статистический анализ полученных данных.....	53
2.4.1 Расчет мощности исследования.....	54

ГЛАВА III. РЕЗУЛЬТАТЫ ИССЛЕДОВАНИЯ	55
3.1 Характеристика пациентов, включенных в исследование.....	55
3.2 Анализ первичной конечной точки.....	59
3.2.1 Анализ первичной точки по безопасности.....	59
3.2.2 Анализ первичной конечной точки по эффективности. Первичная проходимость за 12 месяцев	61
3.3 Анализ вторичных конечных точек	62
3.3.1 Первичная проходимость за 24 месяца.....	62
3.3.2 Первично-ассистированная проходимость за 24 месяца	63
3.3.3 Вторичная проходимость за 24 месяца.....	64
3.3.4 Распределение групп по ишемии нижних конечностей в течение 24 месяцев	65
3.3.5 Анализ поздних послеоперационных осложнений	67
3.3.6 Оценка поломок стентов за период наблюдения.....	67
3.3.7 Регрессионный анализ предикторов рестеноза и реокклюзии.....	68
3.3.8 Свобода от реваскуляризации ипсилатеральных артериальных бассейнов.....	70
ГЛАВА IV. ОБСУЖДЕНИЕ ПОЛУЧЕННЫХ РЕЗУЛЬТАТОВ.....	72
ЗАКЛЮЧЕНИЕ	77
Ограничения исследования.....	77
Выводы.....	77
Практические рекомендации	78
СПИСОК ЛИТЕРАТУРЫ.....	79

СПИСОК ИСПОЛЬЗОВАННЫХ СОКРАЩЕНИЙ

ASA – American Society of Anesthesiologists, Американское общество анестезиологов

ESVS – European Society for Vascular Surgery, Европейское общество сосудистых хирургов

FDA – Food and Drug Administration, Управление по санитарному надзору за качеством пищевых продуктов и медикаментов

NYHA – New York Heart Association, Нью-Йоркская ассоциация сердца

OSI – oscillatory shift index, индекс колебательного сдвига

TASC – Trans-Atlantic Inter-Society Consensus, Трансатлантический консенсус

TLR – target lesion revascularization, реваскуляризация целевого поражения

АД – артериальное давление

БЛП – баллон с лекарственным покрытием

БПС – бедренно-подколенный сегмент

ВСС – внутрисосудистый стресс

ГБ – гипертоническая болезнь

ДИ – доверительный интервал

ЗПА – заболевание периферических артерий

ИБС – ишемическая болезнь сердца

КИНК – критическая ишемия нижних конечностей

ЛПИ – лодыжечно-плечевой индекс

МСКТ – мультиспиральная компьютерная томография

НРС – нарушение ритма сердца

ОБ – обычный баллон

ОМНК – острое нарушение мозгового кровообращения

ОР – относительный риск

ПБА – поверхностная бедренная артерия

ПИКС – постинфарктный кардиосклероз

ПТФЭ – политетрафторэтилен

СД – сахарный диабет

СЛП – стент с лекарственным покрытием

СН – сердечная недостаточность

УЗИ – ультразвуковое исследование

ХБП – хроническая болезнь почек

ЦДК – цветное доплеровское картирование

ВВЕДЕНИЕ

Актуальность темы исследования

Заболевания периферических артерий (ЗПА) развиваются у 30% больных в возрасте старше 60 лет, и их частота существенно возрастает после 80 лет. Основной локализацией атеросклероза у пациентов различных возрастных групп является поверхностная бедренная артерия (ПБА), частота поражения которой колеблется, по разным данным, от 30 до 50% [1].

ПБА является ключевой в кровоснабжении дистальных отделов конечности, в связи с чем ее стено-окклюзионное поражение приводит к развитию хронической или критической ишемии с существенной потерей качества жизни либо инвалидизации в результате ампутации. Последняя имеет место у 40% больных с критической ишемией конечности, при которой резко возрастают неблагоприятные клинические исходы заболевания. Так, в течение 2 лет клинически значимые ишемические события регистрируются у 22,6% больных, а 57,2% из них умирают [2].

Значительная распространенность и существенная клиническая значимость поражения способствовали интенсивному развитию технологий малоинвазивной реканализации артерии, способствующей повышению качества жизни и сохранению пораженной конечности. Широко распространенные эндоваскулярные технологии показывают устойчивые результаты у больных с локальными стено-окклюзионными поражениями. В то же время при пролонгированных стенозах или окклюзиях частота рестенозов и реокклюзий в течение первого года наблюдения составляет 50%, а через 3 года остаются проходимыми только 30% ранее реканализованных артерий [3].

По мнению большинства исследователей, основной причиной рестенозов и реокклюзий является не только длина поражения, но и сложная биомеханика артерии, возникающая в процессе физиологических движений конечности. Экспериментальные исследования биомеханики ПБА показали, что при сгибании

конечности в коленном и тазобедренном суставах происходят отклонение отдельных участков артерии от исходной оси на $10,4 \pm 4,4\%$, появление дополнительных изгибов артерии в различных плоскостях, ее осевое сжатие и перекрут вокруг продольной оси [4].

Сложные деформации артерии сопровождаются дополнительными нагрузками на имплантированное внутрисосудистое устройство, как следствие, возрастает воздействие стента на прилегающую сосудистую стенку с активацией локального воспаления, либо происходит поломка металлической конструкции со смещением концов как в поперечном, так и продольном направлениях [5]. Данная ситуация является дополнительным фактором развития рестеноза зоны реваскуляризации.

Несмотря на очевидность влияния биомеханики артерии на результаты ее реваскуляризации, большинство современных технологий сфокусированы только на совершенствовании устройств для внутрисосудистого ремоделирования артерии либо на локальном антипролиферативном воздействии на атероматозные бляшки.

В нашей клинике были проведены исследования, в которых показано, что увеличение функциональной подвижности дистального отдела ПБА улучшает проходимость ее стентированного участка и снижает частоту поломок стента в ближайшей перспективе [6]. Однако работ, в которых были бы оценены эти показатели при имплантации стентов с лекарственным покрытием (СЛП), не проводилось. В связи с этим мы решили изучить эффективность реваскуляризации СЛП, дополненным повышением функциональной подвижности дистального участка артерии.

Гипотеза

Стент с лекарственным покрытием в сочетании с повышением подвижности дистального отдела ПБА при сопоставимой безопасности повышает

эффективность реканализации пролонгированных окклюзионных поражений бедренной артерии в среднесрочном периоде наблюдения.

Цель исследования

Разработать новую технологию биомиметической реканализации пролонгированных поражений ПБА, с использованием стентов с лекарственным покрытием и оценить её безопасность и эффективность в рандомизированном клиническом исследовании.

В соответствии с целью были определены следующие задачи исследования:

1. Разработать новую технологию реканализации пролонгированных поражений ПБА путем имплантации СЛП и повышения функциональной подвижности дистальных отделов реканализованной артерии.

2. Оценить безопасность предложенной технологии в сравнении с существующей методикой реваскуляризации артерии в рандомизированном клиническом исследовании (первичная точка по безопасности).

3. Оценить краткосрочную эффективность предложенной методики в сравнении со стандартной методикой реваскуляризации при помощи СЛП (первичная конечная точка по эффективности).

4. Оценить эффективность реваскуляризации артерии, а также выявить предикторы развития рестенозов и реокклюзий в группах сравнения в среднесрочном (до 24 месяцев) периоде наблюдения (вторичная конечная точка).

5. Оценить прогрессирование стенотического процесса в артериях притока и оттока в группах сравнения (вторичная конечная точка).

Научная новизна исследования

1. Впервые предложено повышение эффективности реваскуляризации пролонгированного поражения ПБА путем имплантации стента СЛП повышением физиологической подвижности дистального отдела пораженной конечности
2. Впервые в рандомизированном проспективном исследовании оценены безопасность и эффективность предложенной технологии в сравнении со стандартной реканализацией СЛП.
3. Впервые было показано, что изменение подвижности дистального отдела ПБА достоверно снижает частоту поломок стента с лекарственным покрытием в среднесрочном периоде наблюдения.
4. Впервые было показано влияние измененной биомеханики ПБА на прогрессирование стенотического процесса в смежных сосудистых бассейнах.

Отличие полученных новых результатов от результатов, полученных другими авторами

Впервые в спланированном клиническом рандомизированном исследовании проведена сравнительная оценка эффективности и безопасности повышения подвижности дистального отдела ПБА со стентированием СЛП против изолированного стентирования СЛП. Изучено влияние предложенного метода операции на вторичную реваскуляризацию, состояние путей притока и оттока, частоту ампутаций и осложнений.

Практическая значимость и реализация результатов работы

Результаты данного исследования демонстрируют улучшенный подход к увеличению первичной проходимости стентированного сегмента с лекарственно покрытым стентом и фасциотомией Гунтерова канала при протяженных поражениях ПБА. Использованная методика путем изменения биомеханики

артерии и применения стентов с цитостатиком позволяет улучшить результаты первичной проходимости оперированного сегмента в краткосрочном и среднесрочном периоде. Наше исследование показало достоверно значимое улучшение первичной проходимости бедренно-подколенного сегмента (БПС). Учитывая результаты исследования, методика фасциотомии может быть рекомендована для дальнейшего изучения в клинических исследованиях и применения в общеклинической практике.

Объем и структура диссертации

Диссертация изложена на 97 страницах машинописного текста и состоит из введения; главы, содержащей литературный обзор; глав, описывающих использованные материалы и методы, а также результаты собственного исследования; заключения, выводов, практических рекомендаций; списка сокращений, списка используемой литературы. Указатель литературы содержит 1 отечественный и 122 зарубежных источника. Работа иллюстрирована 7 таблицами и 16 рисунками.

Основные положения, выносимые на защиту

1. Новая технология реканализации пролонгированных поражений ПБА сопоставима по безопасности в сравнении с группой контроля.
2. Первичная проходимость исследуемой группы в краткосрочном периоде наблюдения достоверно превышает её в группе контроля.
3. В среднесрочном периоде наблюдения сохраняется достоверное преимущество в первичной проходимости исследуемой группы в сравнении с группой контроля.
4. Повышение физиологической подвижности дистального отдела реканализированной ПБА достоверно снижает частоту поломок стента.

5. Повышение физиологической подвижности дистального отдела ПБА достоверно снижает прогрессирование стенотического процесса в артериях притока и оттока.

Достоверность выводов и рекомендаций

Исследование одобрено локальным этическим комитетом, у всех пациентов было получено информированное согласие до лечения. Исследование зарегистрировано в международном регистре ClinicalTrials.gov под идентификационным номером NCT02590471. Исследование было спланировано и проведено при поддержке сторонних рецензентов. Стенты предоставлены в виде гранта компанией СООК.

Данные были получены в рандомизированном проспективном российском клиническом исследовании. Достаточная мощность исследования и размер выборки (60 пациентов), соблюдение при выполнении диссертационной работы принципов надлежащей клинической практики, использование современного оборудования, комплексный подход к научному анализу с применением современных методов статистической обработки материала и современного программного обеспечения являются свидетельством достоверности выводов и рекомендаций, сформулированных в диссертационной работе.

Публикация и апробация работы

По теме диссертации опубликовано 3 работы в центральных медицинских журналах, входящих в системы цитирования ВАК, Web of Science, PubMed, Scopus:

1. Чебан А.В., Игнатенко П.В., Рабцун А.А., Саая Ш.Б., Гостев А.А., Бугуров С.В., Лактионов П.П., Попова И.В., Осипова О.С., Карпенко А.А. Современные подходы к реваскуляризации бедренно-подколенных поражений.

Достижения и перспективы // Кардиоваскулярная терапия и профилактика. – 2020. – Т. 19. – № 2. – С. 104–110. – DOI: 10.15829/1728-8800-2019-2274.

2. Karpenko A.A., Rabtsun A.A., Popova I.V., Saaya S.B., Gostev A.A., Ignatenko P.V., Starodubtsev V.B., Cheban A.V. Influence of lamina vastoadductoria dissection on the outcomes of femoral artery extensive lesion stenting: A pilot randomised investigation // Journal of Biomechanics. – 2022. – Vol. 136. – P. 111053. – DOI: 10.1016/j.jbiomech.2022.111053.

3. Cheban A.V., Osipova O.S., Ignatenko P.V., Bugurov S.V., Gostev A.A., Saaya S.B., Rabtsun A.A., Karpenko A.A. One-year results of long femoropopliteal lesions stenting with fasciotomy lamina vastoadductoria // Annals of Vascular Surgery. – 2023. – Vol. 88. – P. 100–107. – DOI: 10.1016/j.avsg.2022.07.032.

4. Гостев А.А., Осипова О.С., Бугуров С.В., Саая Ш.Б., Рабцун А.А., Чебан А.В., Игнатенко П.В., Карпенко А.А., Сравнительный ретроспективный анализ результатов бедренно-подколенного шунтирования и стентирования плетеным биомиметическим стентом у пациентов с пролонгированными окклюзиями артерий бедренно-подколенного сегмента// Сибирский журнал клинической и экспериментальной медицины.- 2022.- Т. 37. № 1. С. 96-107.

Основные положения диссертации доложены на научных конференциях:

1. XIII ежегодная международная конференция «Гибридные технологии в лечении сердечно-сосудистых заболеваний» (Москва, 27–29 марта 2022 г.) – «Однолетние результаты реваскуляризации пролонгированных поражений бедренно-подколенного сегмента стентом с лекарственным покрытием и фасциотомии в Гунтеровом канале». Чебан А.В., Осипова О.С., Бугуров С.В., Игнатенко П.В., Саая Ш.Б., Рабцун А.А., Гостев А.А., Карпенко А.А.

2. Leipzig Interventional Course (Лейпциг, Германия, 6–8 июня 2022 г.) – One-year results of long femoropopliteal lesions stenting with fasciotomy lamina

vastoadductoria. Cheban A.V., Osipova O.S., Ignatenko P.V., Bugurov S.V., Saaya S.B., Gostev A.A., Rabtsun A.A., Karpenko A.A.

Личный вклад автора

Автор лично проводил отбор и обследовал больных на всех этапах работы, принимал непосредственное участие в операциях, занимался предоперационной подготовкой и послеоперационным лечением больных, осуществлял диспансерное наблюдение и лечение в отдаленном послеоперационном периоде. Автор провел статистический анализ данных, полученных клиническими, лабораторными и инструментальными обследованиями. Личное участие в получении научных результатов, приведенных в диссертации, подтверждается соавторством в публикациях по теме диссертации.

ГЛАВА I. КЛИНИЧЕСКАЯ ЗНАЧИМОСТЬ, ФАКТОРЫ РИСКА И РЕЗУЛЬТАТЫ РЕВАСКУЛЯРИЗАЦИИ ПЕРИФЕРИЧЕСКИХ АРТЕРИЙ ИНФРАИНГВИНАЛЬНОГО СЕГМЕНТА

1.1 Распространенность периферического атеросклероза и исходы ишемии конечности

Атеросклероз является основной причиной поражений периферических артерий. Текущие эпидемиологические исследования показывают, что ЗПА присутствуют у 12,4% людей в возрасте от 65 лет. К тому же до половины случаев протекают бессимптомно, что дополнительно усложняет подсчет истинного бремени ЗПА в популяции [7]. Наиболее частой причиной заболевания является обструкция БПС [8].

В метаанализе А.Т. Hirsch и соавт. распространенность ЗПА у мужчин варьировалась от 6,5% (в возрасте 60–69 лет) до 11,6% (в возрасте 70–79 лет) и до 29,4% (> 80 лет) [9]. Наблюдалось аналогичное возрастное увеличение распространенности ЗПА и у женщин (5,3%, 11,5% и 24,7% в этих возрастных категориях) [9].

Наиболее значимыми и частотными факторами риска развития периферического атеросклероза являются курение, дислипидемия, артериальная гипертензия и сахарный диабет (СД) [10].

Курение – наиболее важный модифицируемый фактор риска развития ЗПА, и эта взаимосвязь была признана в течение нескольких десятилетий после того, как было обнаружено, что перемежающаяся хромота в 3 раза чаще встречается среди курильщиков, чем некурящих [11]. Также курение в 4 раза увеличивает риск ампутации [12]. В настоящее время этот фактор более чем вдвое увеличивает уровень смертности от всех причин (отношение рисков (ОР) 2,45, 95% доверительный интервал (ДИ) 1,62–3,71) по сравнению с теми, кто никогда не курил. Курильщики с ЗПА имели более высокий уровень смертности, чем никогда не курившие с ЗПА (ОР 1,62, 95% ДИ 1,14–2,29). Физическая активность

пациентов, напротив, была связана с более низким уровнем смертности, и они имели более высокое качество жизни по сравнению с курильщиками (ОР 0,63, 95% ДИ 0,44–0,91) [13].

При СД не только увеличивается риск развития ЗПА, но и усугубляется изменение конечности. Была выявлена значительная связь между увеличением категории ишемии нижней конечности и длительностью диабета [14]. Нарушение углеводного обмена является преобладающей причиной развития критической ишемии нижних конечностей (КИНК). По разным исследованиям, от 60 до 80% всех пациентов с ЗПА и СД имеют КИНК.

В течение многих лет ежегодная заболеваемость КИНК оценивается в 500–1000 новых случаев на миллион человек в западных странах [15]. Средний возраст данной категории больных – около 65 лет, и порядка 70% составляют мужчины. Первичная ампутация выполняется у 10–40% пациентов с КИНК, при этом пациенты с СД подвергаются значительно более высокому риску потери конечности.

Хотя точных эпидемиологических данных по конкретным странам мало, растущая распространенность СД вместе с курением и старением населения приводит к значительному увеличению числа случаев смерти и ампутаций в многочисленных популяциях.

Согласно рандомизированному исследованию, проведенному N. Govskyev и соавт., прогрессирующая ишемия конечности является основной причиной ампутаций у пациентов с ЗПА без СД в анамнезе (51%). На втором месте – инфекция (27%), однако в случае наличия у пациента СД она становится доминирующей (58%) [16].

Ампутация нижней конечности связана со значительной смертностью, риск которой возрастает вместе с ее уровнем выполнения. Риск ампутации у пациентов, страдающих СД и ЗПА, в 10 раз выше, чем у пациентов с ЗПА без диабета [17]. Смертность у пациентов, которым выполнили обширную ампутацию нижней конечности, в 2 раза выше, чем у лиц, которым данное оперативное вмешательство не проводилось. По данным метаанализа, риск смерти после ампутации в течение

3 лет составляет 71% [12]. Главными независимыми предикторами смертности после обширной ампутации нижней конечности являются: пожилой возраст (65 лет и старше), наличие в анамнезе сердечной недостаточности, почечной недостаточности, рака или хронической обструктивной болезни легких [18].

Кроме того, известно, что ЗПА влияет на качество жизни с возможными последствиями для психического здоровья [19, 20]. Пациенты с СД, осложненным ЗПА, имеют худшие общий прогноз, качество жизни и функциональные возможности по сравнению с пациентами только с ЗПА [21].

1.2 Существующие хирургические методы лечения периферического атеросклероза

Современные способы консервативного лечения и контролируемой лечебной физической нагрузки могут стабилизировать прогрессирование ишемических проявлений облитерирующего атеросклероза [22]. Однако существенно улучшить качество жизни больных либо сохранить конечность при КИНК возможно только при помощи хирургической реваскуляризации [23].

Традиционно основной стратегией лечения была открытая хирургия, такая как обходное шунтирование или эндартерэктомия из пораженной артерии. Однако эндоваскулярная хирургия ввиду своей высокой технической воспроизводимости и малой травматичности все чаще используется в клинической практике [24].

1.2.1 Дистанционная эндартерэктомия

Несмотря на стремительное развитие эндоваскулярной хирургии, открытые вмешательства на артериях инфраингвинального сегмента не теряют актуальности и эффективности. Пролонгированные, часто кальцинированные поражения ПБА не только технически сложны для возможных попыток стентирования, но и за счет высокой подвижности самой артерии с большой вероятностью могут привести к поломкам стентов или рестенозу. Поэтому дистанционная эндартерэктомия из

ПБА по-прежнему является вариантом выбора хирургического лечения поражений этой артерии [4].

В проспективном рандомизированном исследовании S. Saaya и соавт. [25] проанализировали 238 больных с протяженным окклюзионным поражением ПБА. В результате рандомизации 119 пациентам осуществляли стентирование ПБА, а 119 – дистанционную эндартерэктомию. Технический успех был достигнут в 96 и 97% соответственно. В 9 неудачных случаях в обеих группах выполнялось бедренно-подколенное шунтирование. Совокупная первичная проходимость через 48 месяцев составила 28% в группе эндоваскулярного стентирования и 46% в группе дистанционной эндартерэктомии ($p = 0,04$). Спасение конечности через 48 месяцев составило 87 и 92% соответственно ($p = 0,26$). Вторичная проходимость через 48 месяцев также была выше в группе дистанционной эндартерэктомии – 90 против 87% соответственно. 65 пациентам в группе эндоваскулярного стентирования и 32 в группе дистанционной эндартерэктомии было выполнено эндоваскулярное реинвазивное вмешательство, 48-месячная проходимость которого в конечном итоге составила 37 и 60% соответственно ($p = 0,04$) [25].

P. Volteas и соавт. [26] провели метаанализ 19 исследований, включивших 1200 пациентов с протяженным бедренно-подколенным поражением, среди которых 40% имели критическую ишемию. Показатель технического успеха дистанционной эндартерэктомии составил 96%; неудачи были обусловлены периоперационной дистальной эмболизацией (7%) и перфорацией ПБА (13%). Первичная проходимость составила 64 и 56%, первично-ассистированная проходимость – 82 и 77%, а вторичная проходимость – 89 и 72% при наблюдении через 12 и 24 месяца соответственно.

Дистанционную эндартерэктомию следует рассматривать как альтернативу открытому хирургическому вмешательству или мосту для шунтирования.

1.2.2 Бедренно-подколенное шунтирование

«Золотым стандартом» в лечении пациентов с симптомами перемежающейся хромоты при протяженном окклюзионном поражении ПБА, медикаментозное лечение которых не дало удовлетворительного результата, по-прежнему остается бедренно-подколенное шунтирование с использованием аутовены или протезных кондуитов [27]. Однако у этого метода имеются технические ограничения и риски, главными из которых являются: потребность в общей или регионарной анестезии ввиду большой инвазивности вмешательства; существующая, хоть и низкая, потенциальная смертность, связанная с операционной травмой; более длительный послеоперационный период реабилитации [11].

В ретроспективном анализе T. Betz и соавт. (Evaluation of Long-Term Outcomes of Femoropopliteal Bypass Surgery in Patients with Chronic Limb-Threatening Ischemia in an Endovascular Era) у 432 пациентов с перемежающейся хромотой (n = 232) и КИНК (n = 200) было выполнено бедренно-подколенное шунтирование с использованием аутовены (n = 186), протеза из политетрафторэтилена (ПТФЭ) (n = 128) и протеза из ПТФЭ, покрытого гепарином (n = 118) (heparin-bonded PTFE graft). Первичная проходимость через 5 лет составила 58,1 и 58,3% у пациентов с КИНК и перемежающейся хромотой соответственно. Вторичная проходимость за этот же срок – 74,1 и 68,6% соответственно, сохранение конечности – 64,5 и 61,9%. Анализ имплантированных кондуитов в группе КИНК показал превосходство аутологических венозных шунтов над ПТФЭ-протезами с покрытием гепарином и без такового. Первичная и вторичная проходимость аутовены через 5 лет составила 63,2% (p = 0,324) и 83,2% (p = 0,02) соответственно. Свобода от ампутаций – 72% при использовании аутооттрансплантатов, 47,9% при использовании ПТФЭ-протезов и 52,9% при использовании ПТФЭ-протезов с покрытием гепарином (p = 0,0021) [28].

Бедренно-подколенное шунтирование сопряжено с более высокими рисками послеоперационных осложнений, чем эндоваскулярное лечение, что значительно увеличивает сроки госпитализации пациентов. В двухцентровом ретроспективном исследовании P. Zlatanovic и соавт. (Comparison of Long Term Outcomes after Endovascular Treatment Versus Bypass Surgery in Chronic Limb Threatening Ischaemia

Patients with Long Femoropopliteal Lesions) был проведен анализ двух сопоставимых групп пациентов ($n = 235$ в каждой группе) с протяженным поражением БПС. В первой группе выполняли открытое хирургическое шунтирование, а во второй – чрескожную транслюминальную ангиопластику со стентированием или без него. Общая частота осложнений была значительно выше в группе открытого хирургического шунтирования – 20,42 против 5,96% ($p < 0,001$). Особенно различалась частота локальных раневых осложнений – 7,65 и 0% соответственно ($p < 0,001$). Анализ медианы наблюдения за 61 месяц показал, что частота повторных вмешательств в группе чрескожной транслюминальной ангиопластики со стентированием или без составила 44,68 против 29,79% в группе открытого хирургического шунтирования (log rank test, $p = 0,002$), частота ампутаций – 27,23 против 22,13% соответственно (log rank test, $p = 0,17$) [29].

Однако все же тактика первичного эндоваскулярного вмешательства при поражениях БПС длиной до 30 см выглядит многообещающе. Так, в одноцентровом рандомизированном контролируемом исследовании F.K. Enzmann и соавт. (Nitinol Stent Versus Bypass in Long Femoropopliteal Lesions: 2-Year Results of a Randomized Controlled Trial) после рандомизации 103 пациентов со 110 бедренно-подколенными поражениями типа C или D по классификации TASC II (Trans-Atlantic Inter-Society Consensus II) были определены две группы. В первую группу вошли 55 пациентов с 33 поражениями типа C по TASC II и 22 поражениями типа D, которым выполнялось стентирование; вторую группу составили 55 пациентов также с 33 поражениями типа C по TASC II и 22 поражениями типа D, которым выполнялось шунтирование. Демографические данные, факторы сердечно-сосудистого риска, статус по классификации ASA (American Society of Anesthesiologists) и дооперационная категория по Rutherford у обеих групп значимо не различались. Первичная конечная точка технического успеха включала в себя первичную, первично-ассистированную и вторичную проходимость. Длина поражения в группе стентирования составила $272,0 \pm 60,6$ мм, в группе шунтирования – $279,0 \pm 67,4$ мм. Технический успех был достигнут в 48 (87%) поражениях в группе стентирования и в 55 (100%)

поражениях в группе шунтирования ($p = 0,006$). Через 24 месяца первичная проходимость составила 60% в группе стентирования и 56% в группе шунтирования ($p = 0,42$), первично-ассистированная проходимость – 63 и 71% соответственно ($p = 0,09$), вторичная проходимость – 72 и 73% соответственно ($p = 0,25$). Свобода от реваскуляризации целевого поражения (target lesion revascularization, TLR) через 24 месяца составила 75% в группе стентирования против 67% в группе шунтирования ($p = 0,29$). Сохранность конечности и выживаемость через 2 года в группах существенно не различались: 100 и 90% в группе стентирования против 88 и 95% в группе шунтирования соответственно. В группе стентирования была выполнена одна большая ампутация, в то время как в группе шунтирования – четыре ($p = 0,173$). Постоперационный лодыжечно-плечевой индекс (ЛПИ) значительно увеличился в обеих группах – с $0,55 \pm 0,21$ до $0,75 \pm 0,19$ в группе стентирования и с $0,52 \pm 0,32$ до $0,90 \pm 0,27$ в группе шунтирования (оба значения $p < 0,001$), равно как и среднее изменение категории по Rutherford – $2,0 \pm 1,6$ против $3,0 \pm 1,5$ соответственно ($p = 0,002$) [30].

1.2.3 Обзор голометаллических стентов при поражении бедренно-подколенного сегмента

БПС – наиболее проблемный сосудистый участок в отношении рестеноза после эндоваскулярного лечения. ПБА является самой длинной артерией в организме человека и фиксируется между двумя основными точками сгибания: бедром и коленом [31].

Реакция на повреждение в виде обширного воспаления, ведущего к рестенозу, по-видимому, является специфической чертой мышечных артерий, что делает эндоваскулярный подход склонным к среднесрочным неудачам. Кроме того, атеросклеротическое поражение длинных сосудистых сегментов, особенно бедренно-подколенного, обычно характеризуется диффузным, тяжелым кальцифицированием. Этот паттерн заболевания часто связан с немедленной

неудачей баллонной ангиопластики в виде рекоил-эффекта (recoil effect), диссекции артерии и остаточного стеноза [29].

Эндоваскулярная имплантация стента решает проблемы рекоил-эффекта, остаточного стеноза и диссекции, ограничивающей поток, что позволяет лечить длинные, сложные и сильно кальцифицированные поражения. Таким образом, концепция стентирования представляется логичной альтернативой простой баллонной ангиопластике в БПС. Тем не менее, вышеупомянутые механические стрессоры в БПС всегда вызывали озабоченность в отношении долговечности стентов и влияли на их проходимость. Несмотря на это, стентирование было введено в клиническую практику почти 20 лет назад, когда для лечения коротких поражений впервые были использованы баллонно-расширяемые стенты из нержавеющей стали [32]. Однако рандомизированные контролируемые исследования не показали положительного эффекта баллонно-расширяемых стентов по сравнению с баллонной ангиопластикой при коротких поражениях ПБА [33, 34, 35, 36, 37].

Потенциальные ограничения баллонно-расширяемых стентов в БПС (наличие только коротких стентов и высокие риски, связанные с поломкой стента внешними силами) привели к использованию альтернативной технологии, а именно имплантации саморасширяющихся нитиноловых стентов. Потребовалось несколько лет, чтобы подтвердить, что самораскрывающиеся стенты дают хорошие немедленные результаты, но они имели низкую среднесрочную проходимость и относительно высокую частоту поломок конструкции [38, 39].

R.R. Saxon и соавт. оценили эффективность имплантации стент-графта на нитиноловом каркасе для лечения длинного сегмента бедренно-подколенных поражений [40]. Опять же, первоначальные результаты были хорошими, однако вскоре выяснилось, что частота раннего и позднего тромбоза из-за краевого рестеноза стент-графтов была неприемлемо высокой. Таким образом, стент-графты стали использоваться в основном для лечения ятрогенных артериальных разрывов или аневризм в БПС.

Внедрение саморасширяющихся резаных нитиноловых стентов в очередной раз изменило подход к лечению бедренно-подколенного поражения. Они обладают улучшенной радиальной прочностью, которая способствует восстановлению адекватного кровотока при диссекции интимы либо существенном остаточном стенозе, также стенты удобны в позиционировании по месту поражения. Эти свойства привели к лучшим показателям проходимости по сравнению с более ранними конструкциями стентов из нержавеющей стали [38, 39].

Несколько крупных клинических испытаний продемонстрировали преимущество имплантации саморасширяющегося нитинолового стента по сравнению с одной только ангиопластикой при стенозе или окклюзии ПБА.

М. Schillinger и соавт. [41] рандомизировали 104 пациента с перемежающейся хромотой или критической ишемией конечности со стено-окклюзионным поражением ПБА в группы голометаллического стента и ангиопластики с необязательным вторичным стентированием. Вторичное стентирование было выполнено у 32% пациентов, рандомизированных для ангиопластики, что согласуется с предыдущими показателями неэффективности немедленной ангиопластики. Через 6 месяцев, согласно данным ангиографии, рестеноз возник у 24% больных, рандомизированных в группу первичного стентирования, по сравнению с 43% в группе ангиопластики ($p < 0,05$). Через 12 месяцев рестеноз наблюдался у 37% пациентов в группе стента и у 63% пациентов в группе ангиопластики ($p = 0,01$), по данным дуплексного УЗИ.

В исследовании RESILIENT авторами J.R. Laird и др. была показана разница между стентированием голометаллическим стентом и баллонной ангиопластикой. Пациенты с первичным стентированием имели свободу от реинтервенции целевого поражения через 12 месяцев 87% по сравнению с 45,1% в группе ангиопластики ($p < 0,0001$) [42].

Эти работы показали, что использование нитинолового голометаллического стента в ПБА было более эффективным как в краткосрочной, так и в долгосрочной перспективе по сравнению с изолированной баллонной ангиопластикой.

Что касается долгосрочных эффектов, постоянный имплантат (в отличие от одной ангиопластики) остается пусковым механизмом для воспаления и пролиферации клеток стенки сосуда еще долгое время после процедуры имплантации. Артерии представляют собой сложные, неоднородные и неізотропные материалы, которые подвергаются большим деформациям, не встречающимся в большинстве технических материалов. Величина и распределение нагрузки в значительной степени зависят от конструкции стента, при этом конструкция с более разреженной сеткой вызывает меньшую нагрузку на стенку артерии [43]. Эта нагрузка также зависит от механических свойств бляшки [44, 45].

Таким образом, рандомизированные исследования показали, что самораскрывающиеся нитиноловые стенты обеспечивают лучшую краткосрочную проходимость по сравнению с чрескожной транслюминальной ангиопластикой (63% рестеноза против 37%) через 1 год при поражениях до 175 мм [46]. Тем не менее, в исследованиях с периодом наблюдения от 12 до 60 месяцев последовательно сообщается о прогрессирующем снижении проходимости после стентирования. Данные М. Schillinger и др., полученные в двухлетнем рандомизированном исследовании ABSOLUTE (баллонная ангиопластика по сравнению со стентированием нитиноловыми стентами в ПБА), показали, что, несмотря на то что стентирование было связано с более низкой частотой рестеноза (49 против 74% для чрескожной транслюминальной ангиопластики), клиническая (симптоматическая) польза пропадала через 2 года [41].

1.2.4 Эндоваскулярная атерэктомия

Как известно, все эндоваскулярные технологии основаны на ремоделировании сосудистого просвета в результате вдавливания атероматозных масс в стенку сосуда. Данный прием вместе с имплантированным устройством существенно повышает жесткость артерии и стимулирует локальный

воспалительный ответ. Для уменьшения отмеченных эффектов предложена технология катетерной дистанционной атерэктомии [47].

В ретроспективном исследовании O. Rodoplu и соавт. (Efficacy of Rotational Atherectomy Followed by Drug-coated Balloon Angioplasty for the Treatment of Femoropopliteal Lesions – Comparison with Sole Drug-coated Balloon Revascularization: Two-year Outcomes) [48] был проанализирован 121 пациент с 226 значительно кальцинированными поражениями БПС. 58 пациентам с 112 поражениями (49,5%) выполнялась ротационная атерэктомия, сопровождаемая применением БЛП, а 63 пациентам с 114 поражениями (50,5%) – хирургическое вмешательство с использованием только БЛП. Средний возраст больных составил $61,2 \pm 9,7$ года. Первичная проходимость через 24 месяца оценивалась с помощью ангиографии. Длина поражений различалась: $14,4 \pm 5,2$ см в группе ротационной атерэктомии и $10,2 \pm 3,1$ см в группе изолированного применения БЛП ($p = 0,05$). Технический успех был достигнут в 95,4 и 84,8% вмешательств соответственно по группам ($p = 0,6$). Общая выживаемость через 24 месяца составила 96,5% в группе ротационной атерэктомии и 93,6% в группе изолированного применения БЛП. Показатели безампутационной выживаемости (Amputation-free survival rates) через 24 месяца составили 94,8 и 82,5% соответственно. Первичная проходимость через 24 месяца – 73,2% в группе ротационной эндартерэктомии против 62,7% в группе изолированного применения БЛП. Частота экстренного стентирования (bailout stenting) оказалась значительно ниже в группе ротационной атерэктомии – 5,1 против 20,6 % ($p < 0,001$), в то время как частота диссекций, ограничивающих поток, и рекоил-эффекта после вмешательств, напротив, была значительно выше у пациентов этой группы – 3,4 и 12,6% ($p < 0,001$), чем у тех, кому выполняли хирургическое вмешательство с использованием только БЛП – 1,7 и 6,3% ($p < 0,002$). Свобода от TLR через 24 месяца составила 93,4 против 63,7% ($p = 0,002$) соответственно по группам. Улучшение показателей ЛПИ на момент выписки – $0,35 \pm 0,24$ в группе ротационной атерэктомии и $0,30 \pm 0,23$ в группе изолированного применения БЛП ($p = 0,683$).

В проспективном рандомизированном исследовании Z. Cai и соавт. было проанализировано 94 пациента с поражениями БПС. Хирургическая реваскуляризация с помощью направленной атерэктомии в сочетании с применением БЛП выполнялась 45 больным, оставшимся 49 – только БЛП. Исследуемые группы в отношении локализации поражения, классификации TASC, длины поражения, диаметра по отношению к эталонному сосуду или русла оттока существенно не различались ($p > 0,05$). Средняя длина поражения составила 111 ± 63 мм в группе направленной атерэктомии и 113 ± 66 мм в группе изолированного применения БЛП ($p = 0,914$), средний возраст – 67 ± 9 и 67 ± 11 лет соответственно ($p = 0,943$). Уровень технического успеха в группе направленной атерэктомии был выше (95,6 против 75,5%, $p = 0,006$). Диссекции, ограничивающие поток крови, встречались чаще в группе изолированного применения БЛП: 24,5 против 4,4% в группе направленной атерэктомии ($p = 0,006$). Ампутаций не было. Общая летальность в группе изолированного применения БЛП составила 4,1%, в то время как в группе направленной атерэктомии выжили все пациенты. Первичная проходимость через 24 месяца в группе направленной атерэктомии была выше, чем в группе изолированного применения БЛП: 67,1 против 55,1% ($p = 0,377$) [49].

В проведенных исследованиях не получено существенных преимуществ атерэктомии по сравнению с традиционной технологией реваскуляризации. В последних рекомендациях Европейского общества сосудистых хирургов (European Society for Vascular Surgery, ESVS) 2024 года не рекомендуется рутинное проведение данной реваскуляризации у больных хронической ишемией нижних конечностей в связи с высоким риском дистальной эмболии и ухудшения течения хронической ишемии нижних конечностей [50].

1.2.5 Реваскуляризация пролонгированных поражений при помощи антипролиферативных технологий

Несмотря на существенный успех эндоваскулярных технологий в реваскуляризации поверхностной бедренной артерии, проблема рестеноза и реокклюзий, особенно в окклюзионных и пролонгированных поражениях, остается значительной. Так, проходимость в течение 1 года после баллонной ангиопластики ПБА с использованием обычных баллонов (ОБ) сохраняется в 30–50% случаев, при использовании баллонов с лекарственным покрытием (БЛП) проходимость оперированной артерии сохраняется у 70–80% пациентов [51, 52].

В то же время многими авторами [53, 54] установлено, что высокая частота рестеноза после баллонной ангиопластики ПБА в определенной степени объясняется травматическим воздействием на сосудистую стенку, что нарушает ее целостность с последующей гиперплазией интимы.

Концепция покрытых устройств основана на локальной доставке цитостатика в зону воздействия баллона или стента. По мнению разработчиков, этим достигается эффект достаточной местной концентрации при минимальном системном воздействии препарата. Преимуществом БЛП является возможность равномерной передачи лекарств по всей контактирующей поверхности по сравнению со СЛП. В случае имплантации стента лекарственный препарат доставляется только в месте соприкосновения стента со стенкой сосуда (~85% сосудистой стенки не перекрывается стратами стента). Однако в исследованиях на животных показано, что 80% цитостатика после импрегнации в стенку сосуда вымывается кровотоком в первые часы после оперативного вмешательства [55].

В зависимости от химической структуры цитостатики могут быть липофильными или гидрофильными. Липофильные, мембранотропные цитостатики лучше проникают в сосудистую стенку по сравнению с гидрофильными. В ангиопластике применяется два малорастворимых в воде (т. е. липофильных) цитостатика – рапамицин (сиролимус) и паклитаксел. Фармакологические исследования показывают, что поглощение тканями рапамицина ниже, чем паклитаксела. В этой связи в настоящее время все покрытые баллоны, используемые в периферической ангиопластике, как правило, содержат паклитаксел [56].

В наиболее крупном исследовании J.R. Laird и соавт. IN.PACT SFA (IN.PACT Admiral Drug-Coated Balloon vs. Standard Balloon Angioplasty for the Treatment of Superficial Femoral Artery and Proximal Popliteal Artery) [57] была оценена эффективность БЛП при патологии периферических артерий. В нем были проанализированы данные 331 пациента, предварительно рандомизированных в группы БЛП против ОБ. Первичная точка была комбинированной: рестеноз целевого поражения; свобода от значимых событий, связанных с вмешательством, в течение 24 месяцев (смерть, крупные ампутации). Средняя длина поражения составила 88 ± 48 мм. Проходимость через 24 месяца была выше в группе БЛП: 78,9 против 50,1% ($p < 0,001$). Рестеноз целевого поражения был ниже: 9,1 против 28,3% ($p < 0,001$). Покрытый паклитакселом баллон показал достоверно лучшие результаты проходимости в подгруппе пациентов с диабетом – 73,3 против 45,8% ($p < 0,001$). При анализе поражений > 10 см показатели первичной проходимости также были лучше после использования БЛП: 72,6 против 35,4% ($p \leq 0,57$). Однако при оценке безопасности смертность оказалась выше в группе БЛП: 8,1 против 0,9% ($p = 0,008$). Ампутаций у анализируемых больных не было.

В другом исследовании P. Krishnan и соавт. оценивали эффективность баллона Stellarex в сравнении с непокрытым баллоном при лечении пациентов с поражением ПБА [58]. В анализируемой когорте 50% больных страдали СД, средняя длина поражения составляла 83 мм, у 44% был значительный кальциноз артерии, у 20% – окклюзионные поражения. Первичная проходимость сосуда была значительно выше в группе баллона Stellarex: 76,3 против 57,6%. Повторная реваскуляризация при использовании баллона Stellarex потребовалась в 7,9% случаев, а в контрольной группе, где выполняли классическую баллонную ангиопластику, в 16,8% в течение года. Улучшение ЛПИ, класса по Rutherford и качества жизни было сопоставимым.

R. Sachar и соавт. в крупном исследовании RANGER II [59] провели сравнение баллонов с покрытием и без. Авторы выбрали дизайн, в котором покрытые баллоны были не хуже, чем непокрытые, с рандомизацией 3:1. Средняя длина поражения составила $82,5 \pm 48,9$ мм для группы БЛП ($n = 278$) и $79,9 \pm 49,3$

мм для контрольной группы ($n = 98$). По первичной проходимости в течение периода наблюдения 12 месяцев БЛП превосходил непокрытый баллон (82,9 против 66,3%), разница составила 16,6% (95% ДИ 5,5–27,7%; $p = 0,0013$). Степень свободы от серьезных нежелательных явлений (94,1% [$n = 241$ из 256] против 83,5% [$n = 76$ из 91]) продемонстрировала разницу 10,6% (95% ДИ 2,5–18,8%; non-inferiority $p < 0,0001$). При анализе Каплана – Мейера (log rank test, $p = 0,0005$) первичная проходимость, оцененная на 365-й день, была 89,8 и 74,0% для групп с покрытым и обычным баллоном соответственно.

T. Zeller и соавт. [60] представили следующие данные при ангиопластике и стентировании длинных поражений. В исследование, в котором ретроспективно оценивалась проходимость ПБА после вмешательств с использованием БЛП и СЛП, были включены 228 пациентов в двух группах. Длина поражения составляла 195 мм, окклюзии наблюдались более чем у 50%. За период наблюдения отмечена частота значимых рестенозов и реокклюзий 23,9% в группе БЛП и 30,4% в группе СЛП ($p = 0,5$). При обсуждении результатов и анализе литературы авторы делают вывод, что БЛП и СЛП при поражении > 10 см эффективнее непокрытых, т. к. в сравнении с ОБ они показывают более устойчивую проходимость пораженной артерии.

В другом исследовании M.K. Razavi и соавт. [61] оценивали эффективность периадвентициального введения дексаметазона в профилактике рестеноза после эндоваскулярного лечения пациентов с поражениями ПБА. В первую группу были включены и рандомизированы 124 пациента, которые перенесли ангиопластику и периадвентициальное введение препарата, во второй группе 159 пациентов перенесли атерэктомию + периадвентициальное введение препарата. Дексаметазон смешивали с контрастом в соотношении 80/20% и вводили с помощью специального баллона: микроиглой прокалывали сосудистую стенку и под давлением 2 атмосферы совершали инфузию препарата. Длина стено-окклюзионного поражения составила 89 ± 54 мм, доля окклюзий – 20%. В течение 12 месяцев наблюдения первичная проходимость составила 78,4% в группе пациентов с атерэктомией и 75,5% в группе с ангиопластикой. Летальных исходов

и значимых событий (ампутаций, смертей, связанных с баллонопластикой) в период проведения исследования не было. Таким образом, периадвентициальное введение дексаметазона является безопасной процедурой и показывает сопоставимые с ангиопластикой результаты.

1.2.6 Стенты с лекарственным покрытием

Успех СЛП при ишемической болезни сердца привел к адаптации этой технологии для лечения поражений ПБА. Недавно были опубликованы 5-летние данные крупнейшего рандомизированного исследования саморасширяющегося стента Zilver PTX по сравнению со стандартной терапией. Больных рандомизировали в группы Zilver PTX и изолированной ангиопластики. Если у них была ангиопластика с диссекцией (определяемая как остаточный стеноз > 30% или средний градиент трансфузии 5 мм рт. ст.), выполняли вторичную рандомизацию в группу без СЛП в сравнении с Zilver PTX. Наилучшим выбором для выявления эффекта паклитаксела было исследование этой группы вторичной рандомизации, включавшей в общей сложности 120 пациентов. Пятилетняя частота реваскуляризации целевого поражения была ниже в группе Zilver PTX, с тенденцией к статистической значимости (15,1 против 28,4%, $p = 0,06$) [62]. Исследование привело к тому, что Управление по санитарному надзору за качеством пищевых продуктов и медикаментов (Food and Drug Administration, FDA) одобрило Zilver PTX для лечения заболевания *de novo* ПБА.

Н. Yokoи и соавт. представили данные по проходимости стента Zilver PTX в многоцентровом исследовании, в которое включили 906 пациентов со стено-окклюзионным поражением ПБА (40% окклюзий), средняя длина поражения – 140 мм. Первичная проходимость за 12 месяцев составила 86% [63].

В исследовании STELLA [64] были опубликованы результаты первичной проходимости бедренно-подколенных реваскуляризаций с помощью СЛП при поражениях типов С, D по классификации TASC. С поражением по типу TASC С было 28 конечностей, с поражением по типу TASC D 20 конечностей. Длина

поражения в среднем составила 252 ± 90 мм. В течение 12 месяцев после процедуры зафиксированы первичные и вторичные устойчивые клинические улучшения $56,3 \pm 7,4\%$ и $80,1 \pm 5,9\%$ соответственно. Свобода от реваскуляризации целевого поражения и реваскуляризации конечности составила 63,6 и 90,1% соответственно. Показатели первичной и вторичной проходимости – 52,5 и 79,6%. Показатели устойчивого клинического улучшения в течение года при TASC C/D – $63,3 \pm 9,2\%$ и $45,6 \pm 11,7\%$ соответственно ($p = 0,34$). Показатели устойчивого клинического улучшения за год для пациентов с перемежающейся хромотой и критической ишемией – $68 \pm 9,3\%$ и $41,6 \pm 11,1\%$ соответственно ($p = 0,13$). Частота рестеноза стента и тромбозов стента составила 25 и 14% соответственно. Частота перелома стента – 12,5%.

В другом одноцентровом рандомизированном исследовании M.D. Dake и соавт. оценивали проходимость стента Zilver в сравнении с баллонной ангиопластикой в течение двух лет. Больных рандомизировали в две группы по 238 человек. Средняя длина поражения составила 65 ± 40 мм, 30% – окклюзии. Первичная проходимость за 24 месяца в группе СЛП была достоверно выше: 74,8 против 56,2% ($p \leq 0,01$). По выживаемости и значимым событиям (ухудшение класса по Rutherford и ампутации) через два года показатели были достоверно лучше у пациентов с СЛП: 86,6 против 77,9% ($p \leq 0,02$). Смертность в группе СЛП составила 3,4 против 7,6% в группе ОБ [65]. Эти же авторы представили результаты по 5-летней проходимости стента Zilver, которая была статистически достоверно выше: 66,4 против 43,4% в группе без СЛП.

Очень любопытные данные по стентированию ПБА получены S. Müller-Hülsbeck и соавт. в многоцентровом исследовании IMPERIAL (A Randomized Trial Comparing the ELUVIA™ Drug-eluting Stent Versus Zilver® PTX® Stent for Treatment of Superficial Femoral and/or Proximal Popliteal Arteries), куда входило 465 пациентов. Дизайн исследования подразумевал, что стент Eluvia не «хуже», чем Zilver PTX. Больных включили в группы Eluvia и Zilver PTX с рандомизацией 2:1, и группа Eluvia показала сопоставимые результаты. Длина стено-окклюзионного поражения в группах была 81–86 мм. Количество первичных окклюзий не

различалось и составило 30%. Первичная проходимость оказалась сопоставимой: 86,8 против 81,5% ($p < 0,0001$). Клиническая картина и количество ампутаций в группах также не различались [66].

1.2.7 Биомиметические стенты в реваскуляризации бедренно-подколенных поражений

Стент Supera (abbott, USA) имеет уникальную конструкцию, направленную на преодоление проблем, связанных с областями сильного сгибания. В нем используется 6 пар переплетенных нитиноловых проволок, расположенных по спирали для создания длинного трубчатого каркаса. Этот стент обеспечивает высокую степень гибкости, но также превосходную радиальную прочность по сравнению с резаными нитиноловыми стентами. Истинные данные о сравнительной эффективности стента Supera немногочисленны. Однако в исследовании L. Garcia и соавт. SUPERB (сравнение SUpera PERipheral System в ПБА) показатели первичной проходимости через 1 год составили 78,9% при отсутствии переломов. Недавнее одноцентровое исследование предоставило отчет о 305 стентах Supera, установленных у 147 пациентов. Исследование также не показало переломов стентов в подколенном и большеберцово-малоберцовом сегментах, что подтверждает потенциал Supera в этой области с высоким сгибанием [67].

В упомянутом выше многоцентровом одnogруппном исследовании SUPERB [68] продемонстрированы трехлетние результаты стента Supera по данным лечения около 325 пациентов. Средний период наблюдения – 887 ± 352 дня. Длина пролеченных поражений составила $7,8 \pm 4,3$ см в исследовании с хроническими тотальными окклюзиями у 24,6% пациентов. Отсутствие клинической реваскуляризации целевого поражения (CD-TLR) через 12 месяцев составило 89%, через 24 и 36 месяцев – 84 и 82% соответственно. Разница клинически обусловленного целевого поражения через 36 месяцев у тех субъектов, у которых стенты были развернуты без изменения длины, сжаты или удлинены (между -10%

и +10% номинальной длины), оказала влияние на реваскуляризацию клинически значимого целевого поражения. Через 2 и 3 года свобода от реваскуляризации целевого поражения при минимальной компрессии составила 86,7%, а при умеренной компрессии – 90,0%. В тех стентах, которые развернуты с минимальным, умеренным или сильным удлинением (10–20%, 20–40% или > 40% соответственно), через 12 месяцев отмечена свобода от реваскуляризации целевого поражения 84,1, 87,4 и 77,0% соответственно. Через 2 и 3 года свобода от реваскуляризации целевого поражения при умеренном удлинении составила 81,8 и 78,2%, а при тяжелом удлинении – 63,4 и 42,3% соответственно. Перелом стента наблюдался в одном случае через 36 месяцев после имплантации.

Стент BioMimics 3D (Veryan Medical, Оксфорд, Великобритания) представляет собой покрытый эверолимусом стент, который имитирует нормальную спиральную природу артериальной анатомии для воссоздания закрученного кровотока в стентированной артерии. Целью конструкции стента является поддержание динамического напряжения сдвига на артериальной стенке – характеристика, которая, как было показано в экспериментах, снижает гиперплазию интимы и риск рестеноза. Дизайн саморасширяющегося нитинолового покрытого стента показал улучшение первичной проходимости спиральных стентов по сравнению с трубчатыми через 1 и 2 года (80 против 71% через 1 год и 72 против 55% через 2 года). Были соответствующие улучшения ЛПИ и категории по Rutherford при использовании спиральных стентов.

Lichtenberg M. и соавт. [69] проанализировали безопасность и эффективность системы сосудистых стентов BioMimics 3D для лечения симптоматического поражения БПС. В проспективное наблюдательное многоцентровое исследование включили пациентов, которым была запланирована имплантация стента BioMimics 3D. Первичным результатом эффективности было отсутствие реваскуляризации целевого поражения, обусловленного клиническими факторами, через 12 месяцев, а первичным результатом, связанным с безопасностью, – сочетание основных нежелательных явлений, включая смерть, ампутацию конечности или реваскуляризацию целевого поражения,

обусловленного клинически, через 30 дней. Авторы сообщили о результатах через 24 месяца. В общей сложности 507 пациентов (70 ± 10 лет, 65,5% мужского пола) были зарегистрированы и пролечены с помощью исследуемого стента. У 24,0% была критическая ишемия конечности, длина поражения составила 127 ± 92 мм, 56,8% поражений – окклюзии. Оценка Каплана – Мейера свободы от клинически обусловленной реваскуляризации целевого поражения через 12 месяцев составила 90,6% (95% ДИ 87,9–93,3%), 30-дневный первичный результат безопасности – 1,2% (95% ДИ 0,5–2,7%). Через 24 месяца клиническое улучшение было достигнуто у 86,6%, а оценка Каплана – Мейера свободы от клинически обусловленной реваскуляризации целевого поражения составила 82,8% (95% ДИ 79,4–86,6%). Оценка Каплана – Мейера свободы от потери первичной проходимости по скоростным показателям кровотока УЗИ – 78,6% (95% ДИ 74,7–82,4%).

А.А. Gostev и соавт. [70] в ретроспективном исследовании сравнили стент Supera с бедренно-подколенным шунтом. Распределили 437 пациентов в группы открытой ($n = 294$) и эндоваскулярной хирургии ($n = 143$), далее провели псевдорандомизацию. За период 24 месяцев группы были сопоставимы по проходимости: 68,5 против 68,9% ($p = 1,00$). При анализе подгруппы «выше колена» двухлетняя вторичная проходимость была выше в группе эндоваскулярной хирургии, чем в группе шунтирования (90,9 против 77,5%, $p = 0,048$). При анализе подгруппы «ниже колена» первичная и первично-ассистированная проходимость была статистически значимо выше в группе эндоваскулярной хирургии, чем в подгруппе синтетического шунтирования (66,7 против 42,4%, $p = 0,046$ и 76,7 против 45,5%, $p = 0,011$ соответственно). Однако по сравнению с аутовенозным шунтированием в группе эндоваскулярной терапии наблюдались более низкие показатели первичной проходимости, хотя различия не были статистически значимыми.

В другом проспективном исследовании STELLA-SUPERA-SIBERIA [71] было пролечено 52 пациента с 55 длинными бедренно-подколенными окклюзионными поражениями (52,7% поражений TASC D и 47,3% – TASC C).

Средняя длина целевого поражения составила 205 ± 72 мм. У всех пациентов наблюдалась тотальная окклюзия. Средняя длина поражения имплантированных стентов Supera составила 198 ± 82 мм. Через 12 и 24 месяца показатель первичного устойчивого клинического улучшения составил 80,2 и 63,6% соответственно. Оценка категории по Rutherford была значительно улучшена через 24 месяца по сравнению с исходным уровнем ($p = 0,02$). Первичная проходимость через 12 и 24 месяца составила 78,1 и 60,0% соответственно. Свобода от TLR в эти же сроки – 83,5 и 81,8% соответственно. Через 24 месяца переломов стента не было.

1.2.8 Поломки стента

Причиной более скромного результата эндоваскулярных операций на ПБА являются особенности ее биомеханики и длина поражения. Поверхностный ход артерии с пересечением множества участков перегиба, сдавливания окружающей мускулатурой и фасции приводят к сжатию, скручиванию, укорочению артерии [72]. Как следствие, имплантируемые в просвет артерии металлические конструкции находятся под воздействием разнонаправленных напряжений, что вызывает механическое раздражение сосудистой стенки, инициирует локальное воспаление и стимулирует развитие рестеноза. Другая проблема – постоянная деформация стентов под разнонаправленными нагрузками, результатом которой является поломка стентов. В 2/3 случаев поломка стента приводит к неблагоприятным последствиям: рестенозу или окклюзии артерии [73, 74]. Модернизация технологии изготовления и 3D-дизайна стентов позволила снизить частоту поломок имплантируемых устройств. Например, замена лазерной резки стентов из нитиноловой трубки на витые конструкции из нитиноловой проволоки способствовала существенному снижению числа поломок [75]. Однако проблема рестенозов в зоне имплантируемых устройств по-прежнему остается актуальной.

Переломы стента продолжают быть проблемой, так как многочисленные исследования свидетельствуют о том, что тяжелые переломы могут привести к значительному рестенозу или окклюзии стента [76]. В метаанализе Т. Chakravarty

и соавт. получены данные, что более длительные поражения и использование нескольких стентов связаны с повышенным риском их перелома. При сравнении показателей первичной проходимости через 1 год между стентами с переломами и без переломов стенты без переломов имели первичную проходимость 84,3% против 41,4% для стентов с переломами [76].

1.3 Биомеханика бедренно-подколенного сегмента

Механическое поведение кровеносных сосудов было предметом исследований в течение многих лет, причем первые несколько сообщений относятся к концу XIX века [77]. Первой характеристикой артериальной механики было описание остаточных напряжений артериальной стенки. Артериальное кольцо, разрезанное радиально, раскрывается, а осевая полоска, вырезанная из артерии, изгибается в сторону от оси сосуда, что свидетельствует о наличии остаточных напряжений как в осевом, так и окружном направлениях [78].

Наибольшее биомеханическое воздействие происходит в ПБА во время таких движений, как ходьба или подъем по лестнице. На эту артерию воздействуют различные силы, включая сгибание, продольное и боковое сжатие и скручивание. Кроме того, артерия находится в мышечно-фасциальном футляре по всей длине, что приводит к дополнительной внешней компрессии при мышечной работе. В отличие от подвздошных артерий, анатомия сосудистой стенки БПС характеризуется повышенной плотностью гладкомышечных клеток сосудов, поэтому артерии этого типа называют «мышечными артериями» [79].

Нагрузка на сосудистую стенку резко увеличивается при атеросклеротической трансформации ввиду несоизмеримой жесткости. Имплантированные устройства, такие как стент, изменяют биохимическую и биомеханическую локальную среду, вызывая воспаление сосудистой стенки. Несмотря на то, что безопасность и эффективность имплантированного устройства были тщательно изучены, окружающие силы, влияющие на его работу, до конца не определены.

В пользу биомеханического воздействия говорит работа J.K. Watt [80]. Он показал, что ПБА и подколенная артерия наиболее часто поражаются атеросклерозом, что, возможно, связано с высокой механической нагрузкой разнонаправленного воздействия, возникающей из-за скручивания, вызванного сгибанием конечностей.

В процессе ходьбы такие артерии, как поверхностная бедренная и подколенная, подвергаются многоосевым деформациям с ротацией до 60% и осевой деформацией до 20%. В результате стент, развернутый в этой зоне, подвергается значительным мультиаксиальным смещениям вследствие движения, а также изгиба, кручения, растяжения и сжатия в цикле ходьбы. Кроме того, изменения локальной гемодинамики [81] и сопряженные нагрузки стент – артерия играют существенную роль в прогрессировании рестеноза.

Вследствие биомеханических изменений наблюдаются гиперплазия интимы и нарушение кровотока, совпадающие с участками наибольшей деформации [82]. Более конкретно, в регионах, где значения внутрисосудистого стрессового воздействия ниже 0,5 Па [83, 84, 85], стимулируется проатерогенный эндотелиальный фенотип и происходит ремоделирование сосудов или гиперплазия неоинтимы как компенсаторное явление для поддержания гемодинамического значения в пределах физиологического диапазона.

Собственная кривизна и извитость сосуда также могут играть значительную роль в гемодинамических изменениях [86, 87] и считаются геометрическими факторами риска повторной окклюзии сосуда с течением времени [88].

В исследовании A. Desyatova и соавт. о влиянии возраста на гемодинамику БПС сообщается о типе поведения, которое артериальные слои испытывают при высоких нагрузках, выходящих далеко за пределы физиологического диапазона. Таким образом авторы показывают, что старые артерии, как правило, жестче, чем более молодые, и это может быть связано с разрывом эластичных пластинок из-за усталости в меди и адвентиции [89]. Результаты исследования демонстрируют значительное снижение атеропротективного внутрисосудистого стресса (ВСС) к 35 годам и экспоненциальное увеличение проатерогенного ВСС после 50 лет.

Кроме того, колебательный индекс (колебания в пределах сердечного цикла количественно оцениваются индексом колебательного сдвига – OSI) монотонно увеличивается в течение всей жизни, но рост ускоряется после 50 лет. В артериях среднего возраста низкий ВСС и высокий OSI локализуются преимущественно в артериях приводящего канала и подколенной артерии ниже щели коленного сустава. В более старших возрастных группах большая часть артерий подвергается проатерогенному ВСС и значительно более высоким колебательным сдвигам.

В другом исследовании А. Desyatova и соавт. [90] были показаны деформации БПС, происходящие в момент физиологического сгибания конечности и в процессе ходьбы. Средние наибольшие перекруты ПБА, в зоне выхода из приводящего канала и подколенной артерии в процессе ходьбы составили 10,2, 7,6 и 14,2 см⁻¹ соответственно. По сравнению с положением при ходьбе средний перекрут ПБА в позах сидя и на корточках увеличился на 16 и 23% соответственно, причем самые высокие значения наблюдались на 0,6–0,7 нормализованной длины дистальнее глубокой бедренной артерии. Средняя извитость в приводящем канале увеличилась на 28 и 104% в позах сидя и на корточках по сравнению с позицией ходьбы, а извитость подколенной артерии составила 39 и 82% соответственно. Подколенная артерия испытывала наибольшее скручивание во всех положениях ($p < 0,01$), при этом пиковые значения достигали 42,5 см⁻¹ в положении на корточках. Перекрут между ПБА и зоной выхода из приводящего канала статистически не различался в позах сидя или на корточках ($p = 0,23$, $p = 0,09$), но в позе ходьбы ПБА действительно испытывала значительно большее перекручивание, чем в зоне выхода из приводящего канала ($p = 0,048$). Однако перекрут не коррелировал с полом, возрастом при различных позах исследуемых.

В той же работе авторами [90] исследованы локальные напряжения стенки, связанные как с осевой деформацией, так и с кручением конечностей, вызванным их сгибанием, для ПБА, выхода из приводящего канала и подколенной артерии. Напряжения варьировались по длине БПС, причем самые высокие их значения наблюдались дистально во всех положениях ног, согнутых под углом 110°, 90°,

60°. В позе ходьбы средние напряжения составляли 30,3, 28,3 и 38,6 кПа в ПБА, приводящем канале и подколенной артерии соответственно. В позах сидя и на корточках главные напряжения увеличились на 16 и 15,6% в ПБА, уменьшились на 3,5% и увеличились на 30,3% в приводящем канале и увеличились на 4,6 и 11,7% в подколенной артерии. Для сравнения: внутреннее давление без скручивания обеспечивает диапазон максимальных главных напряжений 16,5–28,8 кПа со средним значением 22,3 кПа. В среднем скручивание увеличивало величину максимального главного напряжения на 20–89% и меняло его направление от чисто окружного до смещения на 16,9–38,7° к продольной оси. Касательное напряжение из-за кручения в среднем колебалось в пределах 10,5–13,7 кПа в ПБА, 7,9–15,2 кПа в приводящем канале и 15,8–21,1 кПа в подколенной артерии в различных положениях с максимальными значениями, достигающими почти 45 кПа.

В альтернативном исследовании, посвященном старению, С.Р. Cheng и соавт. [91] обследовали семь здоровых людей в возрасте от 50 до 70 лет. По сравнению с предыдущим сообщением о деформации артерий у здоровых лиц молодого возраста [92], в этом исследовании отмечается значительное (почти вдвое в некоторых сегментах) укорочение, скручивание и увеличение кривизны ПБА в старшей группе пациентов, что, скорее всего, связано с потерей эластичности артерий.

Обширная работа в области биомеханического моделирования деформации артерий была проведена Y. Nan и соавт. [93]. В ней представлены модели, которые могут предсказывать различные механические параметры, такие как критическая нагрузка в результате изгиба, геометрические параметры извитых вен, углы перекрученных артерий, деформация и стресс, которые могут привести к лучшему лечению гипертонии и отсрочке старения.

A.J. Klein и соавт. используют алгоритмы для создания 3D-моделей ПБА и подколенной артерии человека *in vivo* и измерения длины, кривизны, кручения, угла закручивания и создания новых углов сгибания между обеими позициями. Результаты показывают, что значительные изменения длины, кривизны и

скручивания происходят в подколенной артерии, а значительные, но более скромные изменения длины и скручивания наблюдаются в ПБА во время движения из положения с прямой ногой в положение со скрещенными ногами [94]. Эти данные дают хорошее представление о развитии улучшенной эндоваскулярной хирургии.

Резюме

Эндоваскулярная хирургия ПБА стала общепризнанной технологией реваскуляризации в данном сосудистом бассейне, особенно у больных с коморбидными состояниями и отсутствием пригодной для шунтирования вены. Данные операции демонстрируют хорошие показатели годичного наблюдения, но имеются недостатки, которые необходимо устранить для улучшения результатов лечения этой группы пациентов.

Прежде всего необходимо отметить, что основные методы по эндоваскулярному ремоделированию сосудистого просвета направлены на вдавление атероматозных масс в сосудистую стенку и последующую локальную циторедукцию. Однако данная технология приводит к существенному нарушению локальной биомеханики, так как запредельная жесткость сосудистой стенки и ограничения подвижности артерии в мышечно-фасциальных футлярах создают перенапряжение сосудистой стенки в месте ее контакта с металлическим стентом и на границе стентированного участка и нативной артерии [95].

Недостатком большинства исследований является включение пациентов с малой длиной пораженного участка ПБА. Хорошо известно, что чем больше длина стентированного сегмента ПБА, тем выше риск поломки стента и возрастания частоты рестеноза. При этом рандомизированных исследований по результатам реваскуляризации длинных окклюзий практически нет, а представленные результаты далеки от требуемых [96]. В исследованиях, где протяженность стено-окклюзионного поражения определялась по классификации TASC II (типы C, D), годовая проходимость стентированного сегмента составляла 47–55% [97, 98]. Это

объясняется тем, что большой объем стентированного сегмента подвергается различного рода деформациям, что в итоге приводит к поломке стента, а длительное нахождение металлической конструкции раздражает стенку артерии и вызывает ее воспаление с развитием рестеноза [99].

С точки зрения биомеханики ПБА ее ангиопластика предпочтительнее, чем стентирование, т. к. не требует имплантации жестких конструкций в просвет артерии. Усовершенствованием технологий изготовления покрытых баллонов удалось улучшить результаты реваскуляризации ПБА и добиться сопоставимых со стентированием результатов. В то же время значимым ограничивающим фактором остается риск острой диссекции и необходимости последующего стентирования [100].

При оценке положительных и отрицательных моментов вмешательств на БПС становится ясно, что поиск новых способов реваскуляризации остается актуальным. Анализ современных данных демонстрирует необходимость применения гибридных концепций оперативных вмешательств.

М. Li и соавт. [101] в метаанализе семи рандомизированных исследований изучили результаты многочисленных имплантаций СЛП в артериях БПС. Авторы отметили, что по сравнению с традиционным голометаллическим стентом не было явного превосходства с точки зрения рестенозов и первичной проходимости. Однако стенты, оставшиеся в просвете сосуда, принесли новые проблемы. Основной из них является рестеноз, который снижает первичную проходимость и увеличивает риск рецидивов ишемии конечности, что требует повторной реваскуляризации.

Во многих исследованиях сообщалось, что совокупная частота рестенозов при коротких поражениях в первый послеоперационный год после имплантации голометаллического стента в ПБА превышала 30% [102, 103, 104]. В то же время частота рестенозов после голометаллического стента при длинных поражениях составляет более 50% в первый год после операции [105].

В исследовании J. Brouillet и соавт. сообщалось о кумулятивной частоте рестенозов 30–40% и кумулятивной частоте повторных реинтервенций 19–21% в

первый год после операции с использованием покрытого стента для поражений типов TASC C, D [106]. Таким образом, авторы делают вывод, что имеющиеся данные не подтверждают превосходство покрытых стентов над голометаллическими при длинных поражениях БПС.

Одним из путей улучшения результатов может стать предложенная нами методика уменьшения осевой и физиологической нагрузки на дистальный отдел стентированной ПБА с одномоментным антипролиферативным воздействием лекарственного препарата на сосудистую стенку. За счет рассечения фасции Гунтерова канала и пересечения коллатералей, фиксирующих ПБА, достигается повышение ее подвижности, что снижает стрессовое воздействие на стентированный сегмент во время движения нижней конечности [4, 107].

В ранее проведенном исследовании Rabtsun A. и соавт. [6] показаны преимущества этой методики при имплантации резаных самораскрывающихся стентов. С учетом этих фактов можем высказать предположение, что повышение подвижности дистального отдела ПБА с локальной циторедукцией повышает эффективность реваскуляризации пролонгированного поражения ПБА. Однако влияние локальной циторедукции на ремоделированный стентом просвет в условиях повышенной подвижности дистального отдела ПБА остается неизученным.

ГЛАВА II. МАТЕРИАЛ И МЕТОДЫ ИССЛЕДОВАНИЯ

2.1 Дизайн и материалы исследования

В результате анализа литературы и выдвинутой гипотезы разработана новая технология эндоваскулярной реваскуляризации пролонгированных поражений ПБА путем повышения функциональной подвижности дистального отдела и стентирования пораженной артерии стентом с антипролиферативным покрытием.

Для подтверждения сформулированной гипотезы был разработан дизайн рандомизированного исследования в соответствии с рисунком 1. Согласно дизайну, определены критерии включения и исключения. С учетом расчета мощности исследования в него было включено 60 пациентов с протяженным окклюзионным поражением ПБА. Получены разрешительные документы, исследование одобрено локальным этическим комитетом ФГБУ «НМИЦ им. ак. Е.Н. Мешалкина» Минздрава России (протокол № 22 от 21 января 2015 г.), а также зарегистрировано в международном регистре клинических исследований ClinicalTrials.gov под идентификационным номером № NCT02590471. Данные по каждому пациенту хранятся в соответствии с надлежащей клинической практикой.

Критериями включения являлись протяженные окклюзии ПБА типа D по TASC II более 20 см (данные представлены на рисунке 1). После подписания добровольного информированного согласия пациенты направлялись на оперативное вмешательство. После успешной реваскуляризации пациенты были рандомизированы в формате 1:1 методом конвертов: в первой группе выполняли реканализацию ПБА с ангиопластикой и стентированием БПС стентом Zilver PTX и фасциотомию Гунтерова канала (группа ZilverFas), во второй – реканализацию БПС с ангиопластикой и стентированием стентом Zilver PTX (группа Zilver).

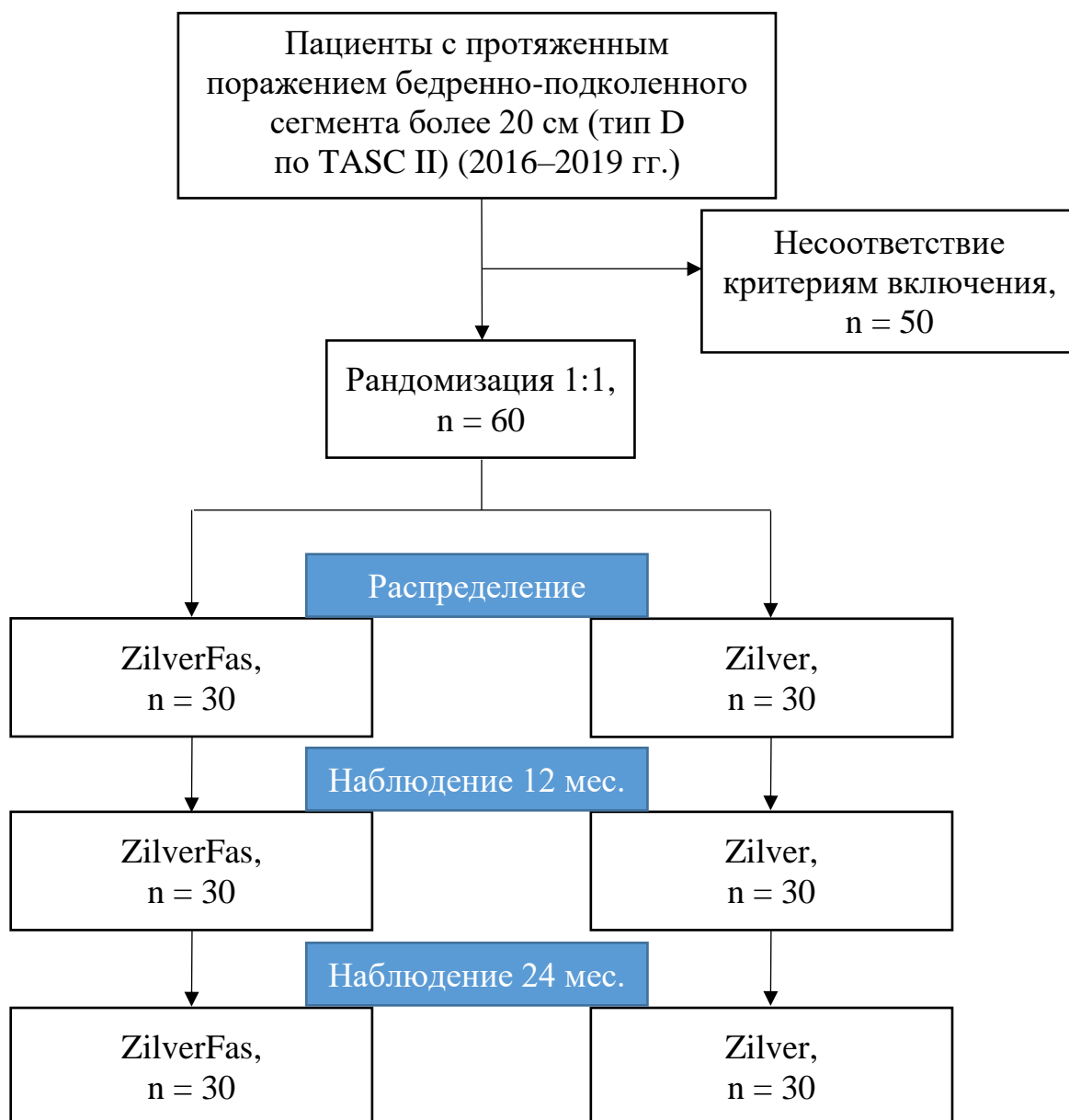


Рисунок 1. Дизайн исследования

Критерии включения

1. Пациенты с окклюзионными поражениями БПС типа D по TASC II и хронической ишемией нижних конечностей (4–6-я степень по Rutherford) в возрасте 45–75 лет.
2. Успешная реканализация и ангиопластика БПС, потребовавшая имплантации стента.
3. Проходимая культя ПБА свыше 1 см.

4. Пациенты, давшие согласие на участие в исследовании.
5. Хорошее русло оттока – проходима подколennая артерия и хотя бы одна из берцовых артерий.

Критерии невключения

1. Стено-окклюзионное поражение TASC A, B, C.
2. Невозможность выполнить реваскуляризацию с помощью большой подкожной вены.
3. Гемодинамически значимое поражение подколennой артерии.
4. Хроническая сердечная недостаточность III–IV функционального класса по классификации NYHA.
5. Хроническое декомпенсированное «легочное» сердце.
6. Тяжелая печеночная или почечная недостаточность (билирубин > 35 мкмоль/л, скорость клубочковой фильтрации < 60 мл/мин).
7. Поливалентная лекарственная аллергия.
8. Хроническая ишемия конечности категории 1–3 по Rutherford.
9. Злокачественное онкологическое заболевание в терминальной стадии.
10. Острое нарушение мозгового кровообращения.
11. Выраженный кальциноз артерий нижних конечностей.
12. Стеноз общей бедренной артерии > 50%.
13. Отказ больного от участия или от продолжения участия в исследовании.
14. Ожидаемая продолжительность жизни менее трех лет.

Критерии исключения

1. Пациент не соответствует критериям включения
2. Пациент настоятельно хочет выйти из исследования
3. Пациент не следует указаниям исследователя
4. Возникла ситуация, которая, по мнению исследователя, может угрожать целостности клинического исследования.

Первичная точка по безопасности. Ограничение функции пораженной конечности, заживление послеоперационной раны, интра- и послеоперационные осложнения в течение 30 дней (тромбозы, диссекции, сохранение конечности).

Первичная конечная точка по эффективности. Первичная проходимость сосуда, определяемая как отсутствие бинарного рестеноза и окклюзии в краткосрочном периоде.

Вторичные конечные точки:

- 1) успешность процедуры;
- 2) сохранение конечности за весь период наблюдения;
- 3) первично-ассистированная и вторичная проходимость в краткосрочном периоде;
- 4) поломки стента;
- 5) отдаленная первичная проходимость, первично-ассистированная, вторичная проходимость в среднесрочном периоде;
- 6) летальность от сердечно-сосудистых причин;
- 7) летальность от всех причин.

Первичная проходимость реваскуляризированных артериальных сегментов предусматривала отсутствие рестеноза или необходимости повторного вмешательства на ранее оперированном участке артерии. Первично-ассистированная проходимость была определена как первично восстановленная артерия, для которой впоследствии потребовалось по крайней мере одно повторное вмешательство, чтобы предотвратить наступление тромбоза в лечении рецидивирующего стеноза. Вторичная проходимость была определена как непроходимая артерия, для которой требовалось хотя бы одно повторное вмешательство для восстановления проходимости. Свобода от ампутации определялась как сохранение функциональности нижней конечности.

2.2 Клинические и инструментальные методы диагностики

Для решения поставленных задач выполнялись следующие инструментальные исследования: дуплексное сканирование артерий нижних конечностей, мультиспиральная компьютерная томография артерий нижних конечностей до оперативного вмешательства (после вмешательства данное обследование выполнялось при выявлении значимого рестеноза по данным дуплексного сканирования). Для оценки функций конечности и влияния оперативного вмешательства на качество жизни проводились опрос и осмотр пациентов, УЗИ артерий нижних конечностей в контрольные точки.

2.2.1 Дуплексное сканирование артерий нижних конечностей

Дуплексное сканирование артерий нижних конечностей и измерение ЛПИ проводилось на аппарате VOLUSON 730 (GE Healthcare, Ципф, Австрия). Исследование выполнялось с использованием В-режима, режима цветового доплеровского картирования (ЦДК) и спектрального доплера. Использовались мультиспиральные линейные и конвексные датчики частотой сканирования от 3,5 до 12 МГц. Методика обследования артерий нижних конечностей условно состояла из двух этапов. Первым этапом выполнялась локация кровотока в стандартных точках с получением информации о его характере. Исследование выполнялось в поперечном и саггитальном сечениях.

В В-режиме оценивали:

- 1) диаметр сосуда;
- 2) просвет сосуда (однородность, эхогенность, наличие или отсутствие дополнительных включений);
- 3) состояние сосудистой стенки (комплекс интима – медиа);
- 4) состояние периваскулярных тканей.

В режиме цветового доплера определяли:

1) проходимость диаметра сосуда (его соответствие анатомическому диаметру);

2) наличие дефектов заполнения;

3) характер распределения цветового паттерна и наличие зон турбулентности.

Степень стеноза рассчитывали по диаметру и по площади.

Вторым этапом проводили измерение регионарного артериального давления с регистрацией индексов давления и расчетом ЛПИ. Измерение артериального систолического давления методом ультразвуковой доплерографии представляет собой, в сущности, регистрацию первого тона Короткова, когда давление, создаваемое пневматической манжетой, становится ниже артериального давления на данном участке артерии так, что появляется минимальный кровоток.

Для измерения регионарного давления в отдельных сегментах артерий нижней конечности использовались пневматические манжеты, такие же, как для измерения артериального давления на руке. Перед началом измерения определяли артериальное давление в плечевой артерии, а затем в четырех точках артериальной системы нижней конечности. ЛПИ давления рассчитывали, как отношение артериального систолического давления в передней большеберцовой артерии и/или в задней большеберцовой к этому показателю в плечевой артерии:

$$\text{ЛПИ} = \text{АД систолическое большеберцовой артерии} / \text{АД систолическое плечевой артерии}$$

Ультразвуковая доплерография в диагностике стенозов, достигающих по диаметру 50% и более (что соответствует уменьшению площади на 70%), обладает чувствительностью 77–82% и специфичностью 92–98% [108].

2.2.1.1 Рентгенография

Выполнялась рентгенография бедра на аппарате Definium 6000 (GE Healthcare) для фиксации поломок стента. Градация поломок стента по тяжести оценивалась по классификации К.Ж. Rocha-Singh согласно рисунку 2.

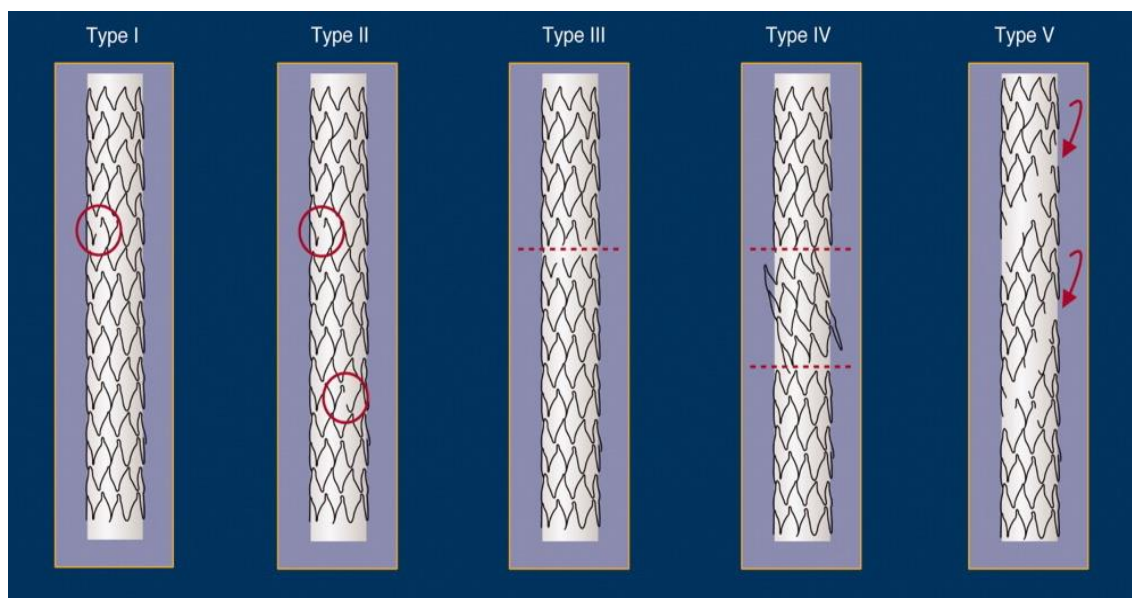


Рисунок 2. Классификация поломок стентов по К.Ж. Rocha-Singh

Источник: Jaff M. et al. Standardized evaluation and reporting of stent fractures in clinical trials of noncoronary devices // Catheterization and Cardiovascular Interventions. – 2007. – Vol., 70. – No., 3. – P. 460-462.

2.2.2 Мультиспиральная компьютерная томография артерий нижних конечностей

МСКТ – ангиография проводилась пациентам с симптомным поражением артерий нижних конечностей, которым планировалось реконструктивное вмешательство на артериальном русле [109].

МСКТ – ангиография артерий нижних конечностей выполнялась на 320-срезовой компьютерной томографе Aquilion One (Toshiba, Токио, Япония) с шагом

1 мм с использованием контрастного вещества Iomeron 400 (Bracco, Милан, Италия) для уточнения анатомических особенностей и объема поражения артериального русла. Построение 3D-реконструкций и расчет параметров артериального русла выполнялись на рабочей станции AW Volume Share 5 (AW 4.6, GE Healthcare). [110].

2.3 Эндоваскулярное вмешательство

Эндоваскулярный этап вмешательства выполнялся на ангиографической установке GE Innova IGS 630 (GE Medical systems SCS, Франция).

Методика

Реваскуляризация

Стандартное эндоваскулярное вмешательство проводилось под местной анестезией с визуализацией пораженного сегмента артерии. В качестве сосудистого доступа выполнялась пункция ипсилатеральной или контрлатеральной общей бедренной артерии, дистальных пункций артерий не выполнялось. Во время процедуры прохождения окклюзии выполняется транслюминальная или субинтимальная реканализация артерии (чаще всего смешанная). Окклюзия артерии реканализуется гидрофильным проводником. По проводнику проводится баллонная ангиопластика окклюзии баллоном, соответствующим диаметру целевой артерии. После ангиографического контроля при необходимости устанавливают стент по всей длине поражения. Затем происходила рандомизация пациента методом конвертов. В зависимости от выпавшей группы пациент направлялся на контрольные точки или оставался в операционной для продолжения операции и выполнения фасциотомии.

Фасциотомия выполнялась под местной анестезией в условиях рентгенооперационной путем рассечения кожных покровов в нижней трети бедра. Кожный разрез выполняется по медиальной поверхности бедра длиной около 4–5 см. Далее рассекаются подкожно-жировая клетчатка и поверхностная фасция.

После рассечения фасции *m. sartorius* отводится книзу, позади нее обнажается *lamina vastoadductoria*. Выполняются отсепаровка и мобилизация нервных волокон, которые лежат позади *lamina vastoadductoria*. Данная пластинка рассекается в продольном направлении и перевязывается для профилактики послеоперационной гематомы. Выполняется мобилизация дистальной трети поверхностной бедренной и 1-й порции подколенной артерии. Ветви, расположенные в пределах операционной раны, которые, по нашему мнению, фиксируют дистальный отдел ПБА, перевязываются и рассекаются. Разрез ушивается на уровне подкожно-жировой клетчатки и кожи и дренируется. Данная технология графически представлена на рисунках 3–6.

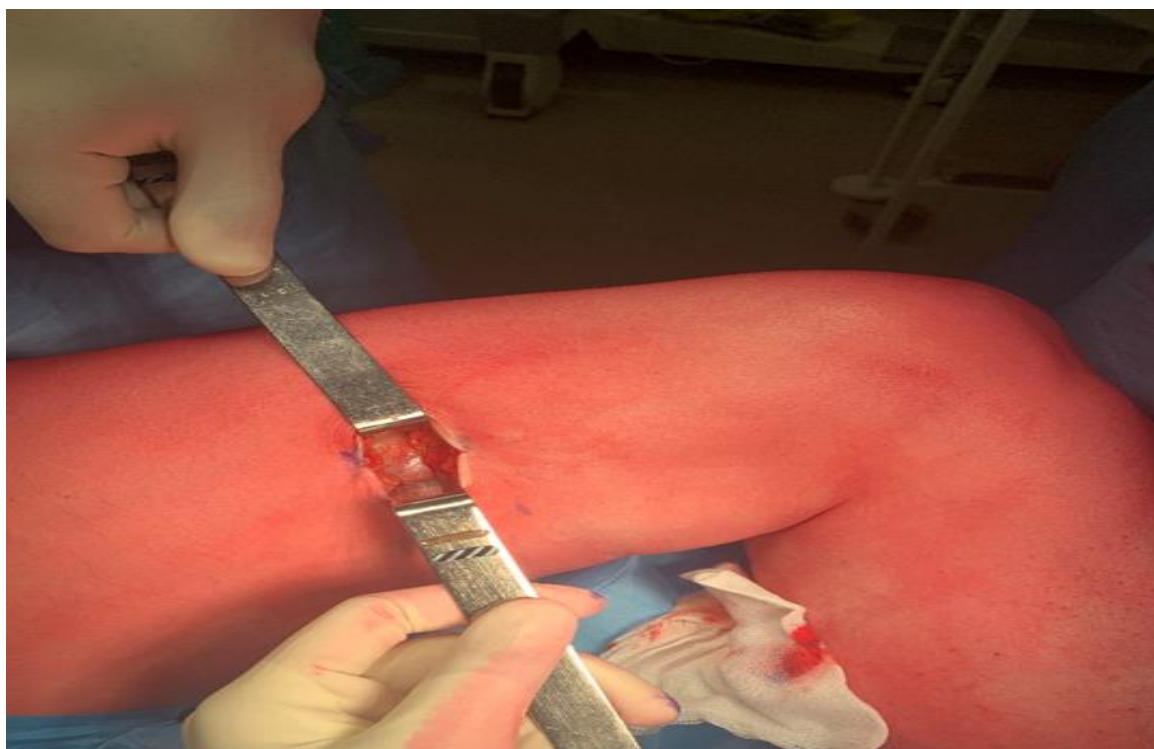


Рисунок 3. Выполнение доступа в проекции выхода поверхностной бедренной артерии из Гунтерова канала

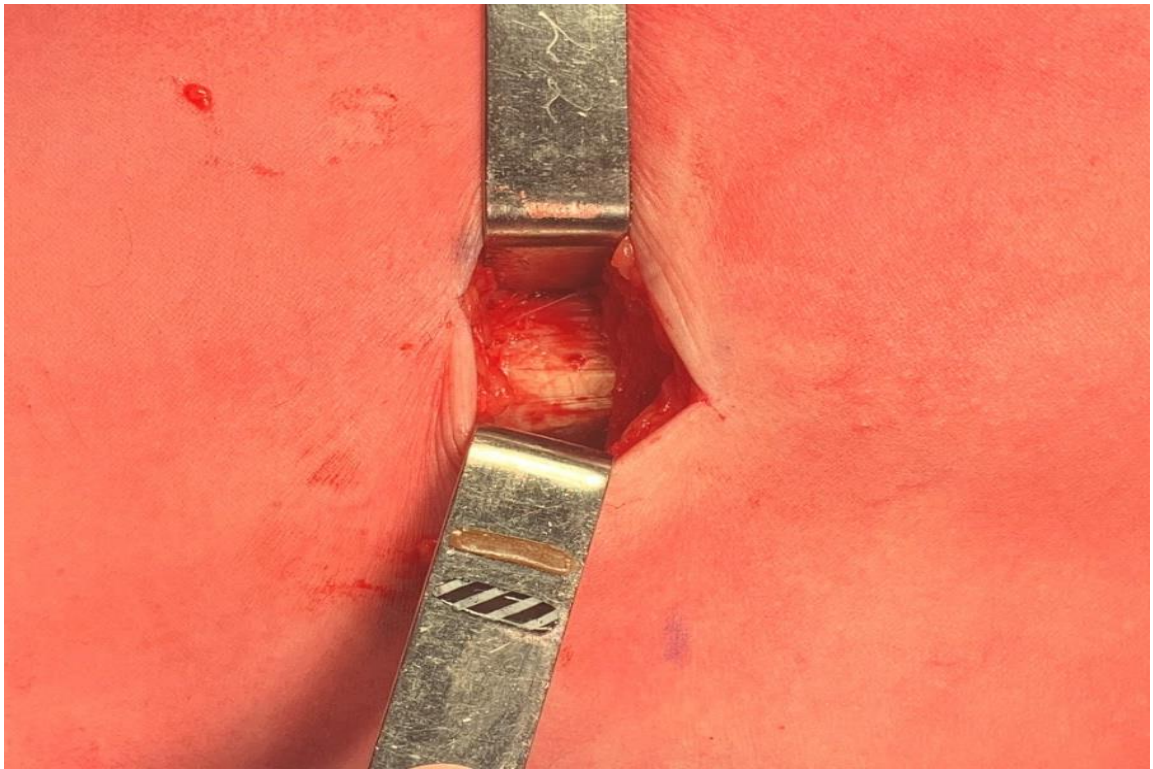


Рисунок 4. Выделение и отсепаровывание *lamina vastoadductoria*

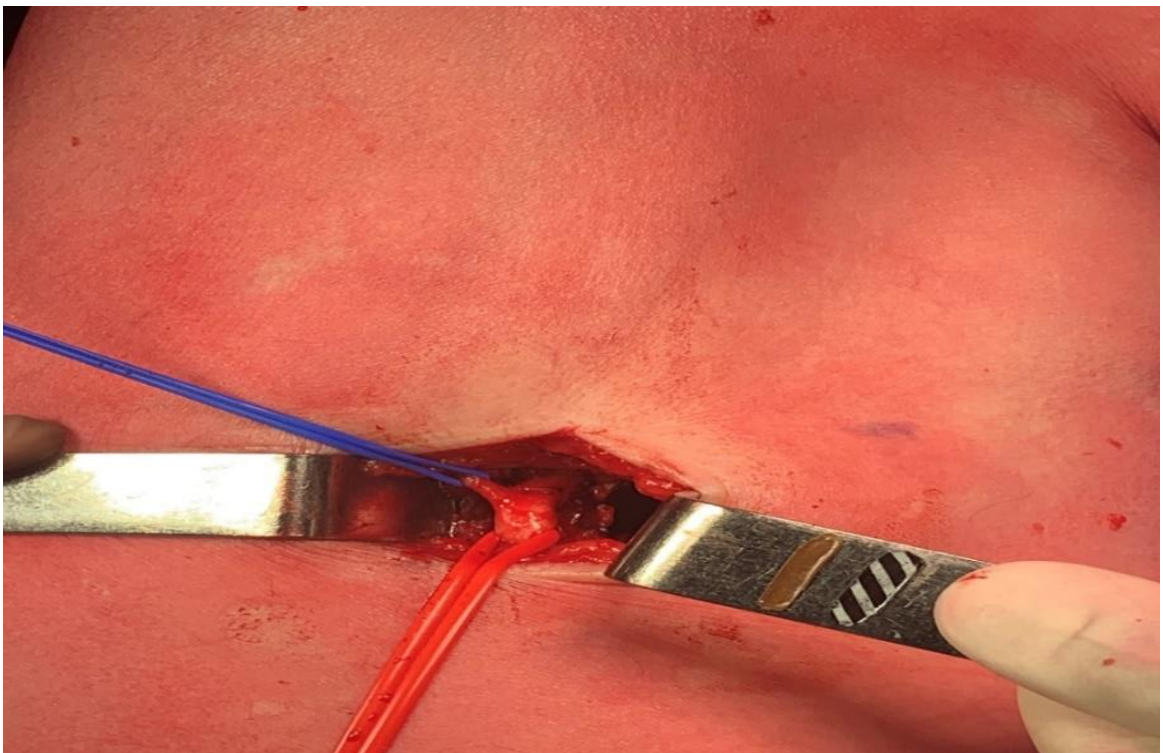


Рисунок 5. Выделение поверхностной бедренной артерии и начальных отделов подколенной артерии с фиксирующими коллатеральями

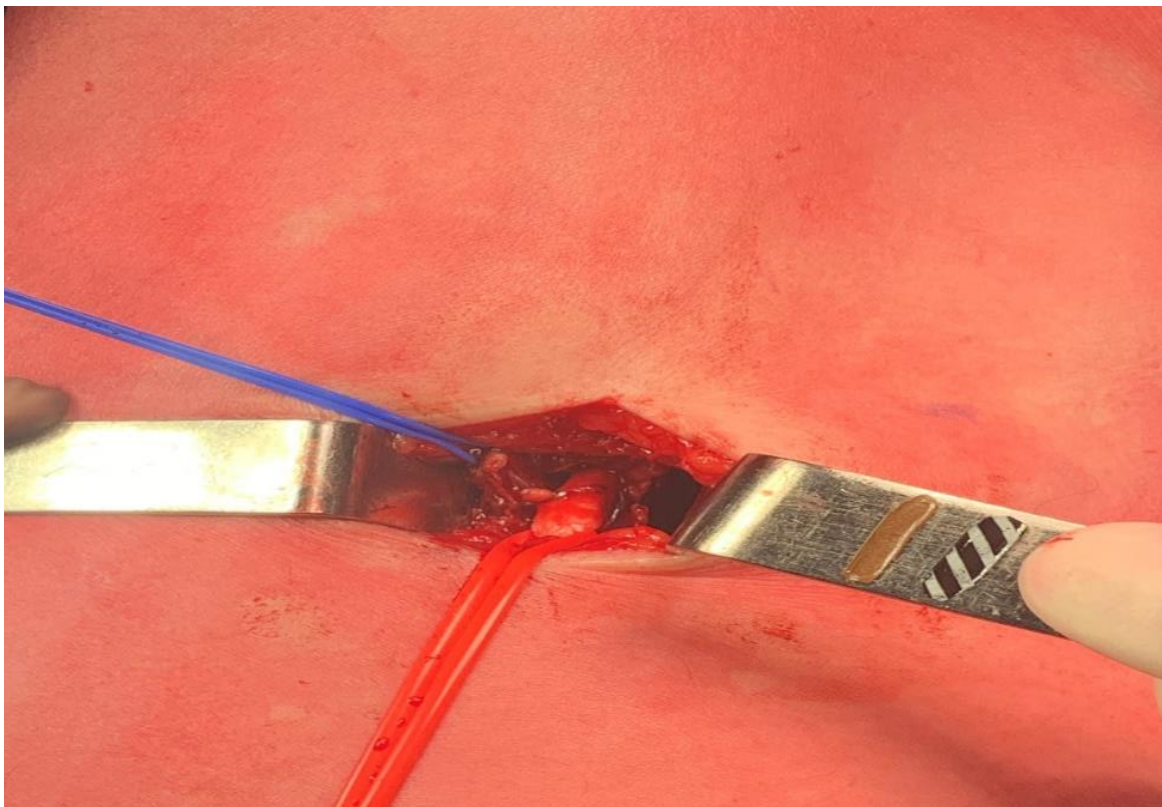


Рисунок 6. Конечный вид операции. Перевязка и лигирование коллатералей

На рисунке 8 приведены примеры ангиографического контроля до и после фасциотомии, отмечается изменение конфигурации БПС после фасциотомии с исчезновением резидуального стеноза дистальнее стента.

Медикаментозная терапия включала инъекцию гепарина во время процедуры (100ЕД/кг). После процедуры всем пациентам назначали аспирин в дозе 75 мг/сут. и нагрузочную дозу клопидогрела 300 мг/сут. Затем двойная дезагрегантная терапия назначалась на 6 месяцев.

Наблюдение осуществляли в течение 7 дней после оперативного вмешательства (контроль за состоянием раны), через 12 месяцев (краткосрочный период наблюдения) и 24 месяца (среднесрочный период наблюдения). Проводили осмотр, определение ЛПИ и дуплексное сканирование артерий нижних конечностей на аппарате VOLUSON 730, рентгенографию стентов выполняли на аппарате Definium 6000 (GE Healthcare).

Контроль за состоянием больных проводили на осмотре сосудистого хирурга.

2.4 Статистический анализ полученных данных

Анализ данных хирургического лечения проводился с помощью программы STATISTICA для Windows версии 10.0 (Statsoft, Inc, США). Проверка гипотезы о нормальности распределения признаков производилась с помощью критерия Шапиро – Уилка. Для описательной части нормально распределенные количественные данные представлены в виде среднего \pm стандартное отклонение, ненормально распределенные данные – в виде медианы с 95% доверительным интервалом. Качественные признаки представлены в виде относительных частот в процентах.

Статистическая значимость различия между группами для номинальных данных определялась с помощью критерия хи-квадрат (при нормальном распределении признака) или с помощью точного двустороннего теста Фишера (при распределении, отличном от нормального); для порядковых данных – с помощью непараметрического U-критерия Манна – Уитни; для непрерывных данных – с помощью критерия Стьюдента (при нормальном распределении признака) или непараметрического U-критерия Манна – Уитни (при распределении, отличном от нормального).

Внутригрупповой анализ зависимых количественных данных проводился с помощью парного t-критерия (при нормальном распределении признака) или непараметрического критерия Уилкоксона (при распределении, отличном от нормального), а качественных признаков – методом Мак-Немара.

Сравнительный анализ кривых выживаемости, свободы от наступления клинически значимых событий проводился с помощью лог-рангового критерия, что графически выражалось по методу Каплана – Мейера. Для выявления предикторов наступления того или иного значимого события использовались простая и множественная логистическая регрессия. Регрессия пропорциональных рисков Кокса применялась для оценки связи между одной и более непрерывными или категориальными переменными и временем до наступления неблагоприятного события.

2.4.1 Расчет мощности исследования

Согласно формуле на рисунке 7 было подсчитано, что 60 пациентов должны быть включены в исследование, чтобы оно имело статистическую мощность 80% с альфа, установленным на 5% (по двустороннему тесту), что позволило бы выявить абсолютную разницу в проходимости 30% через 12 месяцев. Абсолютная разница в 30% была выбрана на основании анализа наших предыдущих исследований. Уровень отклонения нулевой гипотезы об отсутствии различий между группами принимали при $p \leq 0,05$.

$$N_1 = \left\{ z_{1-\alpha/2} * \sqrt{\bar{p} * \bar{q} * \left(1 + \frac{1}{k}\right)} + z_{1-\beta} * \sqrt{p_1 * q_1 + \left(\frac{p_2 * q_2}{k}\right)} \right\}^2 / \Delta^2$$
$$q_1 = 1 - p_1$$
$$q_2 = 1 - p_2$$
$$\bar{p} = \frac{p_1 + kp_2}{1 + K}$$
$$\bar{q} = 1 - \bar{p}$$
$$N_1 = \left\{ 1.96 * \sqrt{0.425 * 0.575 * \left(1 + \frac{1}{1}\right)} + 0.84 * \sqrt{0.25 * 0.75 + \left(\frac{0.6 * 0.4}{1}\right)} \right\}^2 / 0.35^2$$
$$N_1 = 30$$
$$N_2 = K * N_1 = 30$$

Рисунок 7. Расчет выборки пациентов на срок 12 месяцев

ГЛАВА III. РЕЗУЛЬТАТЫ ИССЛЕДОВАНИЯ

3.1 Характеристика пациентов, включенных в исследование

Анализируемые группы были сопоставимы по возрасту, полу и сопутствующей патологии. Клинические и демографические характеристики групп представлены в таблице 1.

Таблица 1. Клинико-демографическая характеристика

Количественные переменные выражены как среднее \pm стандартное отклонение. Качественные переменные выражены как число (%)

Показатель	ZilverFas, n = 30	Zilver, n = 30	p
Пол мужской, n (%)	27 (90)	25 (83,3)	0,7
Возраст, лет	65,7 [56; 78]	63,3 [57; 70]	0,7
Курение, n (%)	21 (70)	26 (87)	0,2
ИБС, n (%)	18 (60)	20 (67)	0,7
ГБ, n (%)	25 (83)	27 (90)	0,7
ПИКС, n (%)	6 (20)	8 (27)	0,76
НРС, n (%)	7 (17)	5 (17)	0,4
ХБП, n (%)	16 (53)	23 (77)	0,1
Гиперхолестеринемия, n (%)	10 (33)	11 (37)	1
СД, n (%)	8 (27)	12 (40)	0,4

Примечание. ИБС – ишемическая болезнь сердца; ГБ – гипертоническая болезнь; ПИКС – постинфарктный кардиосклероз; НРС – нарушение ритма сердца; ХБП – хроническая болезнь почек; СД – сахарный диабет.

В ходе анализа двух групп статистических различий в исходных факторах риска не выявили. В обеих группах мужчин было больше, чем женщин: ZilverFas – 90 %, Zilver – 83,3 % ($p = 0,7$). Медиана возраста составила 64 [51; 76] лет в группе ZilverFas и 63 [49; 77] лет в группе Zilver ($p = 0,69$). В качестве сопутствующего заболевания гипертоническую болезнь имели 25 (83 %) и 27 (90 %) пациентов в группах ZilverFas и Zilver соответственно. В обеих группах ишемической болезнью сердца страдали более 60 % пациентов. В группе ZilverFas указанный диагноз имели 18 пациентов (60 %), в группе Zilver – 20 (67 %) ($p = 0,7$). СД имели 8 (27%) больных в группе ZilverFas и 12 (40%) в группе Zilver ($p = 0,4$). Частота вмешательств в анамнезе была сопоставима в обеих группах. По данным опроса, на момент включения в исследование были активными курильщиками 21 (70%) пациент в группе ZilverFas и 26 (87%) в группе Zilver ($p = 0,2$). Гиперхолестеринемия наблюдалась в 33% случаев в группе ZilverFas и 37% случаев в группе Zilver. Все пациенты принимали препараты группы статинов для коррекции дислипидемии. В стационаре они получали терапию статинами, при необходимости им корректировали дозировку или производили замену другим препаратом. Распределение групп по степени ишемии нижних конечностей показано в таблице 2.

Таблица 2. Распределение групп по степени ишемии нижних конечностей

Количественные переменные выражены как среднее \pm стандартное отклонение. Качественные переменные выражены как число (%)

Показатель	ZilverFas, n = 30	Zilver, n = 30	p
Русло оттока по Rutherford, баллы	3,5 [0.5; 5.5]	3,5 [1.7; 5.3]	0,57
Rutherford 3, n (%)	22 (74)	26 (87)	0,3

Rutherford 4, n (%)	7 (23)	1 (3)	0,06
Rutherford 5, n (%)	1 (3)	3 (10)	0,6
ЛПИ	0,4 [0.3; 0.5]	0,4 [0.3; 0.5]	0,8

Примечание. ЛПИ – лодыжечно-плечевой индекс.

Как видно из таблицы 2 данные статистически значимо не различались. Большинство пациентов в обеих группах наблюдалось с ишемией 3-го типа по классификации Rutherford. Русло оттока по Rutherford составило 3,45 и 3,5 балла соответственно ($p = 0,57$), ЛПИ перед хирургическим вмешательством – $0,4 \pm 0,1$ в обеих группах ($p = 0,8$). Характеристика поражения артериального русла нижней конечности представлена в таблице 3.

Таблица 3. Характеристика поражения артериального русла нижней конечности

Количественные переменные выражены как среднее \pm стандартное отклонение. Качественные переменные выражены как число (%)

Показатель	ZilverFas, n = 30	Zilver, n = 30	p
Прецедурный успех, n (%)	30 (100)	30 (100)	1
Технический успех, n (%)	30 (100)	30 (100)	1
Протяженность поражения, мм	249 [219; 279]	260 [230; 290]	0,5
Тип поражения – окклюзия, n (%)	30 (100)	30 (100)	1
Среднее количество стентов	2.2	2.2	0,9
Средний диаметр стента, мм	6 [5;7]	6 [5;7]	0,46

Зона имплантации стента – выше колена, n (%)		30 (100)	30 (100)	1
Среднее время оперативного вмешательства		76 [68; 84]	61 [50;70]	0.001
Протяженность стентированного сегмента, мм		260 [240; 290]	270 [250; 290]	0,37
Доступ к артерии	Антеградно (%)	19 (63.3)	24 (80)	0.6
	Контрлатерально (%)	11 (36.7)	6 (20)	0.4
	Дистальная пункция (%)	0	0	-

Как видно из таблицы 3, группы сопоставимы по основным параметрам поражения артериального русла. Все пациенты имели окклюзионное поражение, протяженность которого составила 249 и 260 мм в группах ZilverFas и Zilver соответственно ($p = 0,5$), средний диаметр ПБА – 6 мм ($p = 0,4$). Все стенты были имплантированы выше щели коленного сустава.

Ангиография стентированного сегмента до и после фасциотомии представлена на рисунке 8.

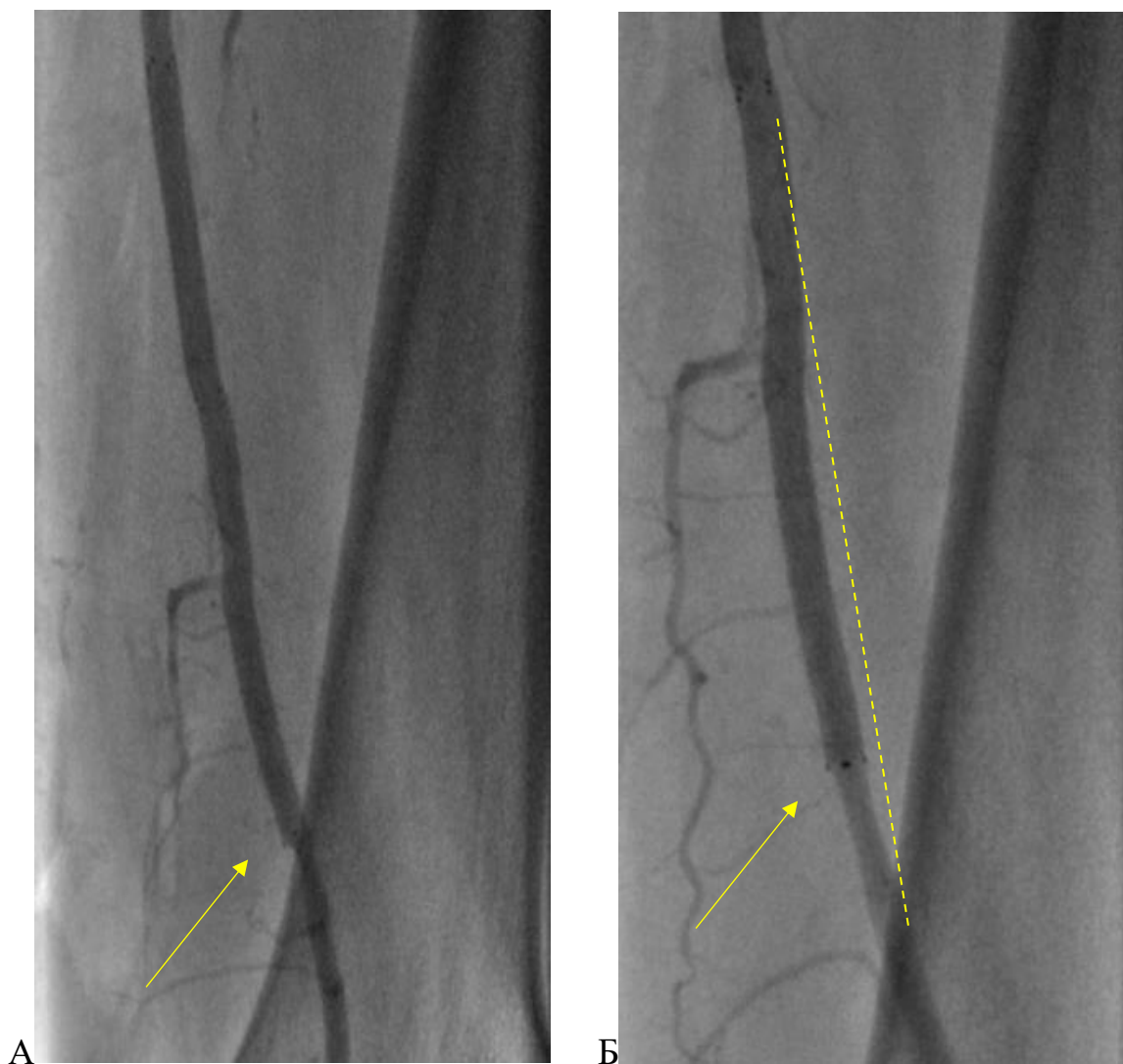


Рисунок 8. Ангиография стентированного сегмента до и после фасциотомии: А) стрелкой указан резидуальный стеноз; Б) пунктирной линией обозначено изменение конфигурации бедренно-подколенного сегмента и стрелкой указано исчезновение резидуального стеноза.

3.2 Анализ первичной конечной точки

3.2.1 Анализ первичной точки по безопасности

Ранние послеоперационные осложнения отражены в таблице 4.

Таблица 4. Характеристика послеоперационного периода и структура ранних послеоперационных осложнений (30 дней) в группах сравнения

Количественные переменные выражены как среднее \pm стандартное отклонение. Качественные переменные выражены как число (%)

Осложнение	ZilverFas, n = 30	Zilver, n = 30	p
Койко-дни, n	7,7 [5.2; 9.8]	4,7 [2.6; 5.3]	0,01
Тромбоз ПБА, n (%)	0	0	–
Диссекция, n (%)	0	0	–
Нейропатия, n (%)	0	0	–
Гематома, n (%)	1 (3,3)	2 (6,6)	0,5
Несостоятельность послеоперационной раны, n (%)	0	0	–
Инфекция послеоперационной раны, n (%)	0	0	–
Лимфорея, n (%)	0	0	–

Примечание. ПБА – поверхностная бедренная артерия.

В 30-дневный период данные в группах значимо не различались. Так, в группе с фасциотомией наблюдалась 1 гематома послеоперационной раны, а в группе без фасциотомии – 2 ложные аневризмы. Все гематомы были устранены с помощью повторной давящей повязки. Все раны зажили первичным натяжением.

Что касается нейропатии, по мере прохождения кривой обучения данный тип осложнения был нами полностью устранен. В послеоперационном периоде все пациенты проходили опрос, никто из них не отмечал нарушения функции конечности.

3.2.2 Анализ первичной конечной точки по эффективности. Первичная проходимость за 12 месяцев

12-месячная первичная проходимость в группах Zilver и ZilverFas составила 51 и 80% соответственно ($p = 0,02$). Данные представлены на рисунке 9.

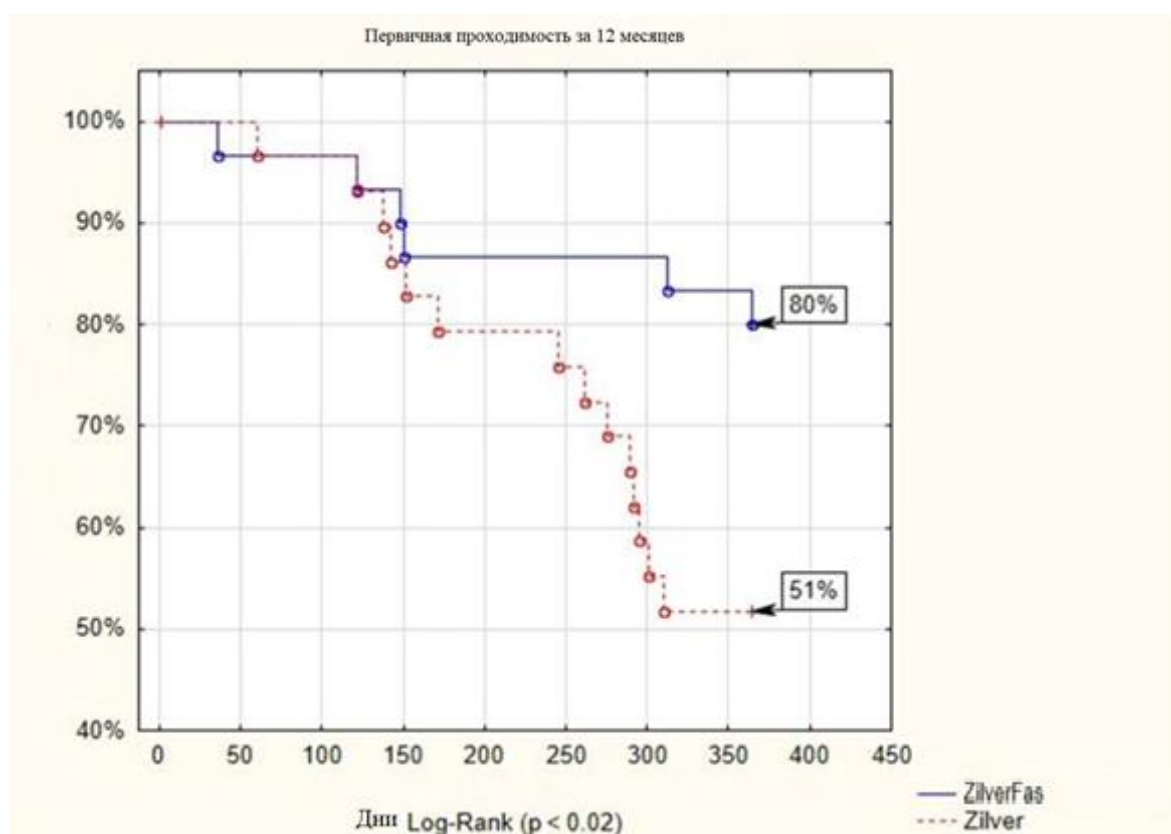


Рисунок 9. Первичная проходимость оперированного сегмента за 12 месяцев

В группе ZilverFas 6 пациентам было выполнено повторное вмешательство: три ангиопластики со стентированием, две повторных реканализации с ангиопластикой и стентированием, одно бедренно-подколенное шунтирование. В группе Zilver повторное вмешательство было проведено 15 пациентам: у девяти ангиопластика со стентированием, у пяти реканализация с ангиопластикой и стентированием и у одного бедренно-подколенное шунтирование. Структура повторных вмешательств представлена в таблице 5.

Таблица 5. Структура повторных вмешательств в группах

Качественные переменные выражены как число (%)

Вмешательство	ZilverFas, n = 30	Zilver, n = 30	p
Ангиопластика со стентированием стентом Zilver n, (%)	3 (10)	7 (23,3)	0,2
Ангиопластика со стентированием голометаллическим стентом n, (%)	—	2 (6.8)	0,4
Реканализация с ангиопластикой и стентированием n, (%)	2 (6.8)	5 (16.7)	0,4
Бедренно-подколенное шунтирование n, (%)	1 (3)	1 (3)	1

3.3 Анализ вторичных конечных точек

3.3.1 Первичная проходимость за 24 месяца

24-месячная первичная проходимость в группах Zilver и ZilverFas составила 33 и 60% соответственно ($p = 0,03$). Данные представлены на рисунке 10.

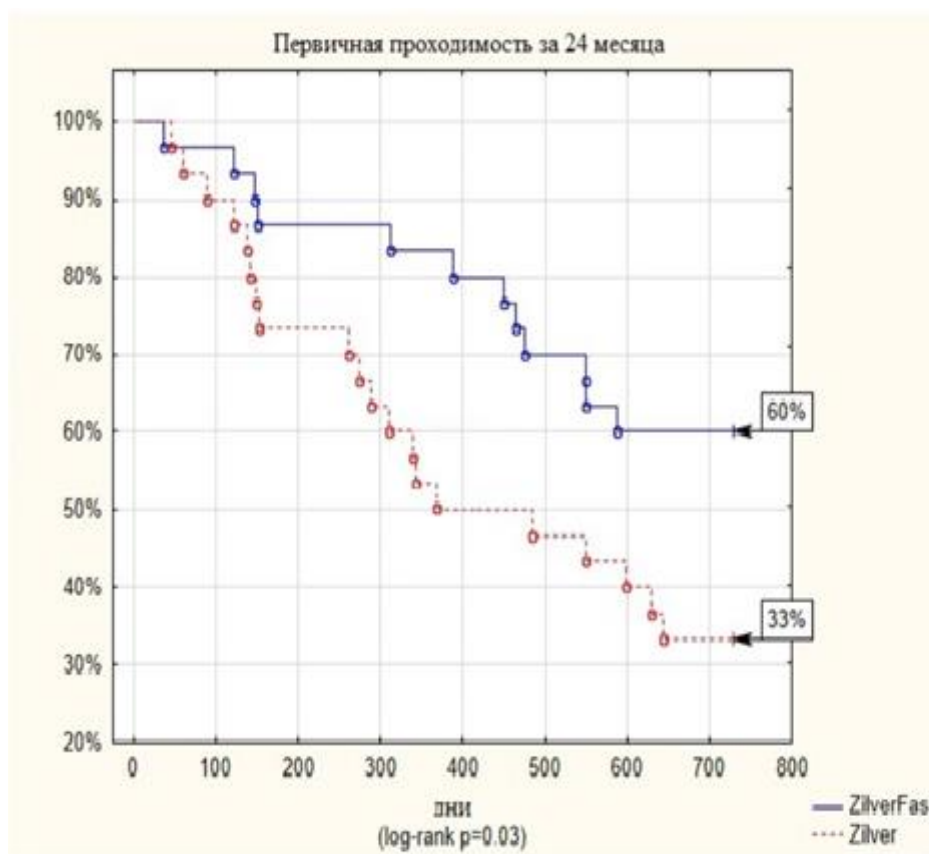


Рисунок 10. Первичная проходимость за 24 месяца

В группе ZilverFas потеря первичной проходимости за 24 месяца происходила в связи с рестенозом в 10 случаях, реокклюзией в трех случаях. Выполнили 3 реканализации с ангиопластикой и стентированием, 10 ангиопластик стентированного сегмента. В группе Zilver первичная проходимость была потеряна в 20 случаях в связи с рестенозом. Все рестенозы были прооперированы: выполнено 14 ангиопластик, а в 6 случаях потребовалась имплантация дополнительного стента.

3.3.2 Первично-ассистированная проходимость за 24 месяца

Первично-ассистированная проходимость составила в группе ZilverFas 66,5% против 46,7% в группе Zilver ($p = 0,14$). За период 24 месяца в группе ZilverFas выявлено 10 рестенозов оперированного сегмента, в группе Zilver 20 рестенозов. Для их устранения выполняли чрескожную транслюминальную

ангиопластику оперированного сегмента, при необходимости имплантировали стент. Данные представлены на рисунке 11.

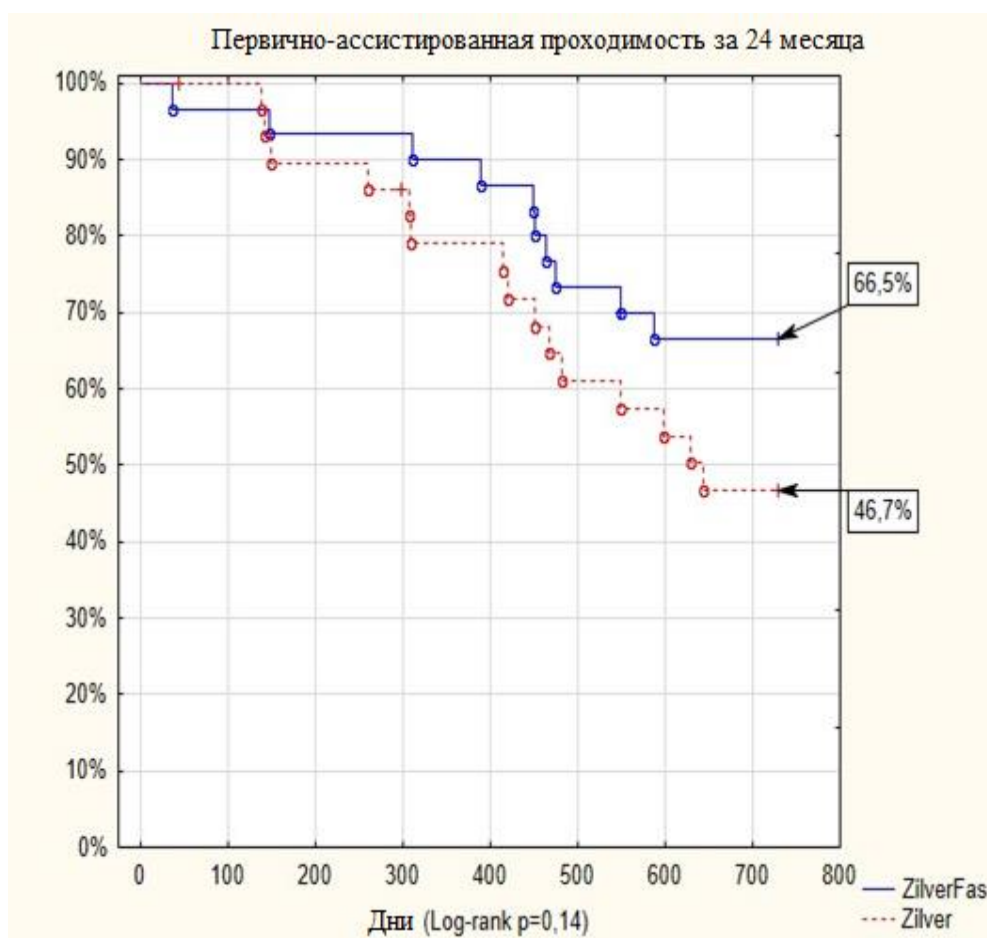


Рисунок 11. Первично-ассистированная проходимость за 24 месяца

3.3.3 Вторичная проходимость за 24 месяца

Вторичная проходимость в группе SilverFas составила 69%, а в группе Zilver 53,3% ($p = 0,24$) (рисунок 12). В течение 24 месяцев в группе SilverFas произошло 3 окклюзии и 6 реокклюзий, в группе Zilver 14 реокклюзий. В группе SilverFas все 3 окклюзии прооперировали, выполняли реканализацию оперированного сегмента с ангиопластикой и стентированием. Из 6 реокклюзий прооперировали 5: выполнили 2 реканализации с ангиопластикой и стентированием, 2 бедренно-подколенных шунтирования, 1 пациент не был оперирован. В группе Zilver из 14

реокклюзий прооперировано 11 пациентов: в 8 случаев выполнялась реканализация с ангиопластикой и стентированием, в 3 случаях – бедренно-подколенное шунтирование.

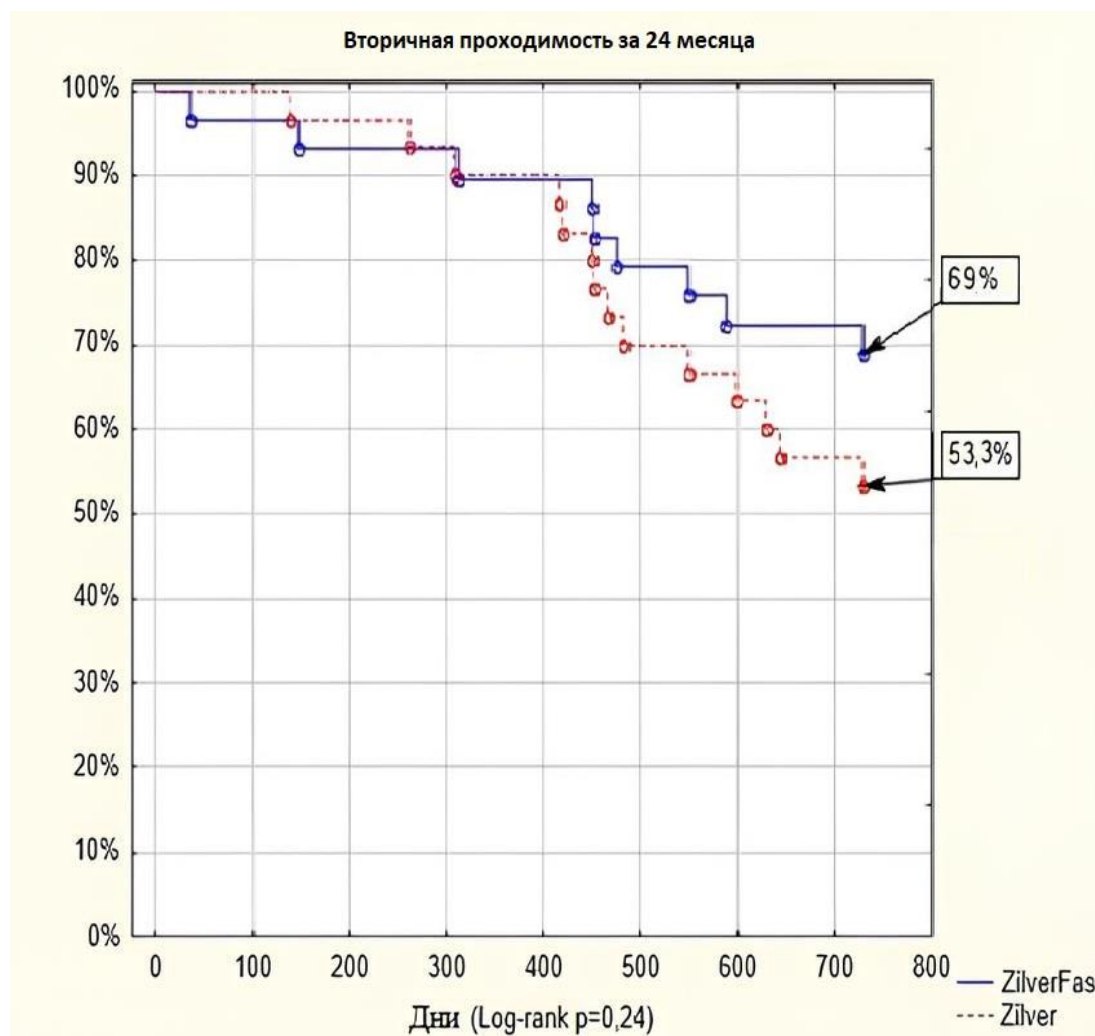


Рисунок 12. Вторичная проходимость за 24 месяца

3.3.4 Распределение групп по ишемии нижних конечностей в течение 24 месяцев

Как отмечено выше, перед оперативным вмешательством ЛПИ в обеих группах составлял $0,4 \pm 0,1$ ($p = 0,4$). На момент осмотра через 12 месяцев в группе SilverFas получено значение ЛПИ $0,92 \pm 0,19$, а в группе Zilver $0,8 \pm 0,17$ ($p = 0,01$).

Через 24 месяца – $0,8 \pm 0,2$ и $0,78 \pm 0,17$ соответственно ($p = 0,28$). Статистический анализ демонстрирует статистически значимое улучшение клиники ишемии нижних конечностей через 24 месяца у пациентов обеих групп ($p = 0,04$). Также это видно из рисунка 13: в 87% случаев наблюдалось стойкое улучшение клиники ишемии в группе ZilverFas и в 83% случаев – в группе Zilver. Через 12 месяцев количество пациентов с бессимптомной ишемией составило в группе с фасциотомией 37%, без фасциотомии 13%, что статистически значимо указывает на преимущество исследуемого метода ($p < 0,03$), а вот через 24 месяца отмечается небольшой прирост в группе без фасциотомии за счет реинтервенции по поводу рестеноза оперированного сегмента: 37 против 17% ($p < 0,06$).

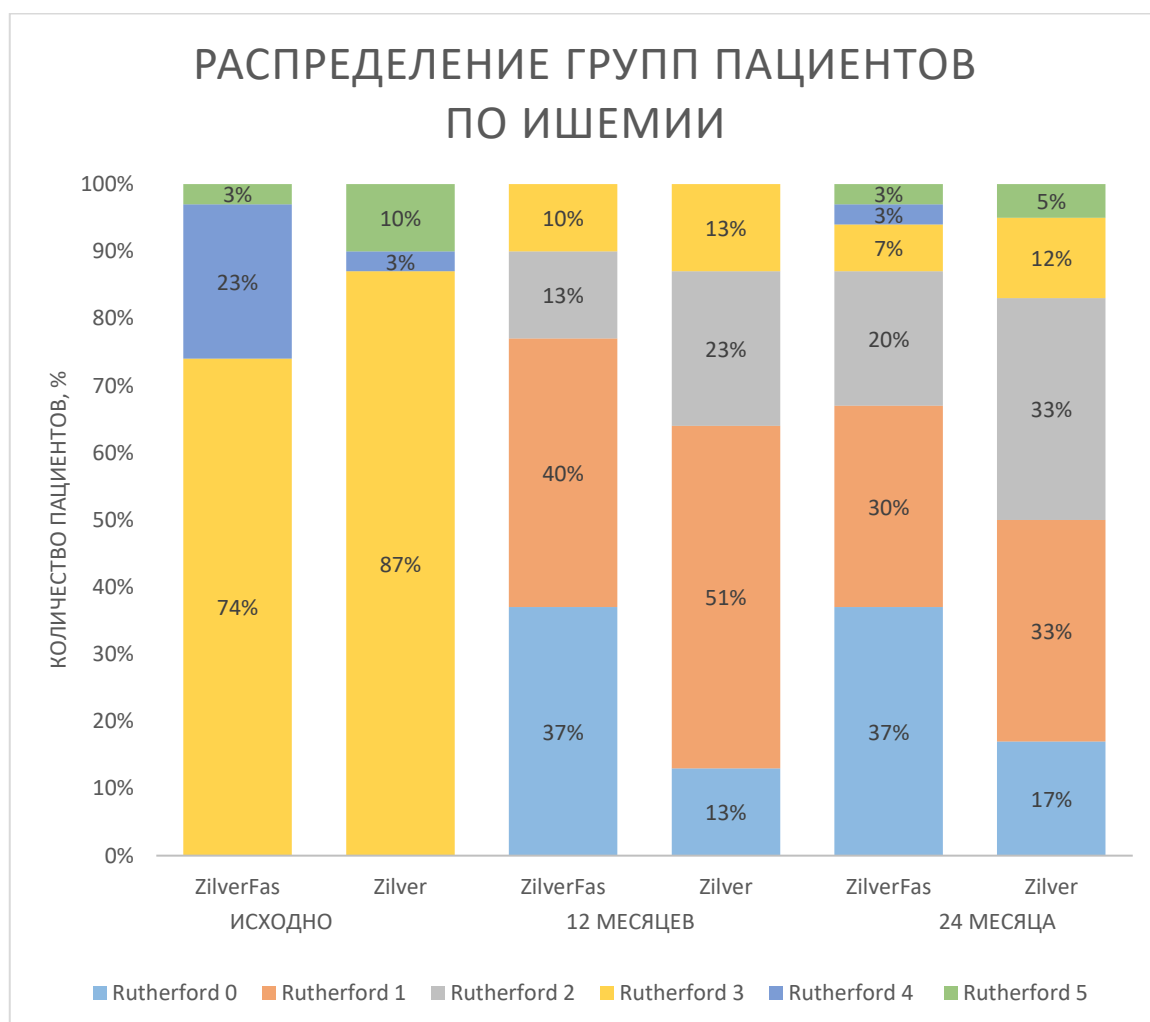


Рисунок 13. Распределение групп по ишемии нижних конечностей за период 24 месяца

3.3.5 Анализ поздних послеоперационных осложнений

Согласно таблице 6 в группах наблюдалось по одному случаю ОМНК в течение периода наблюдения. Ампутаций не отмечалось. В группе ZilverFas 1 пациент умер от ОМНК, в группе Zilver 1 больной скончался от пневмонии. В контрольные точки осуществлялся опрос пациентов на предмет выявления нарушений функции конечности - за период наблюдения не было выявлено нарушений функции конечностей.

Таблица 6. Поздние послеоперационные осложнения в группах сравнения

Качественные переменные выражены как число (%)

Осложнение	ZilverFas, n = 30	Zilver, n = 30	p
Ампутация, n (%)	0	0	–
Инфаркт миокарда, n (%)	0	0	–
Инсульт, n (%)	1 (3,3)	1 (3,3)	1
Смерть, n (%)	1 (3,3)	1 (3,3)	1

3.3.6 Оценка поломок стентов за период наблюдения

За период 24 месяца все пациенты были обследованы на предмет поломки стента с помощью рентгенографии бедра. Все наблюдаемые прислали снимки, которые были оценены по шкале поломок K.J. Rocha-Singh, общепринятой в мировой литературе. Таким образом в группе Zilver было выявлено 14 поломок, а в группе ZilverFas 7 ($p = 0,05$).

Как мы видим из рисунка 14, основной тип поломок в обеих группах – 3-й, однако после фасциотомии мы наблюдаем снижение количества поломок этого типа в 3 раза.

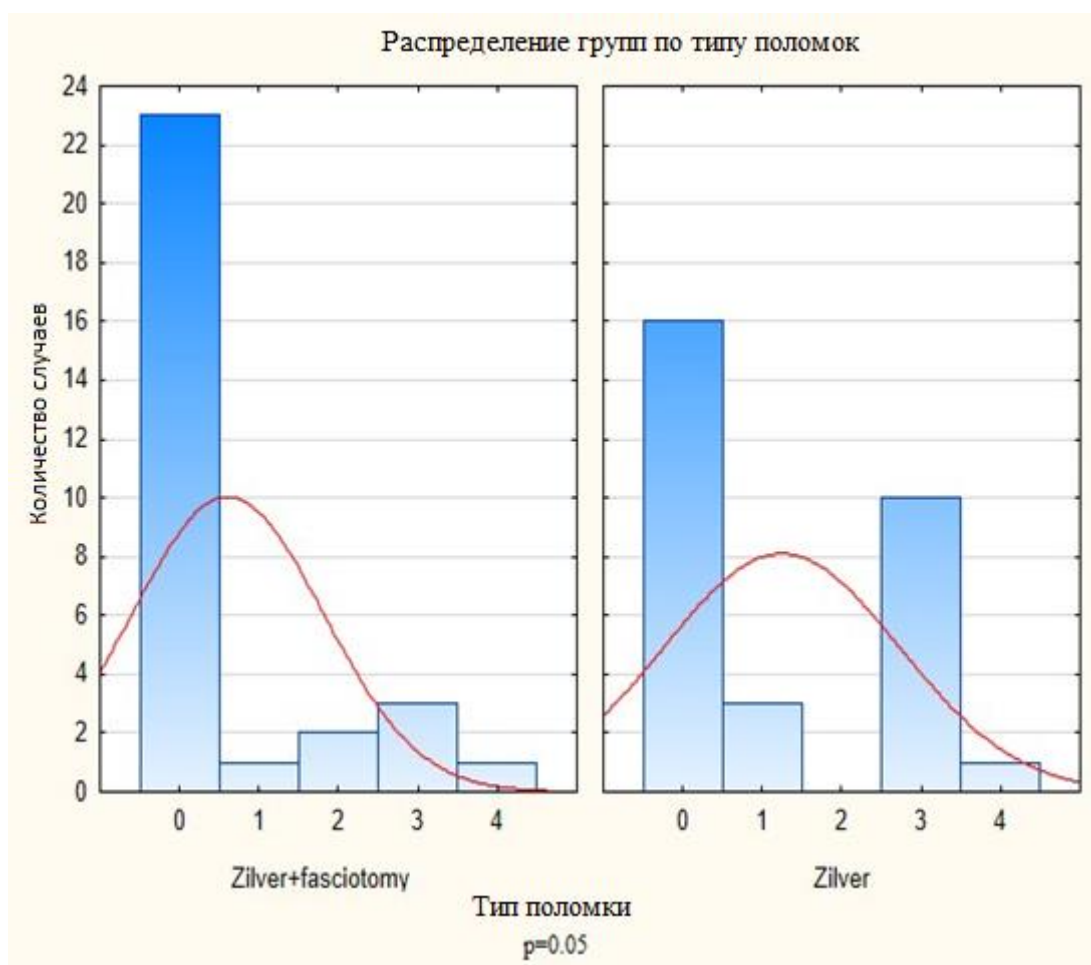


Рисунок 14. Распределение групп сравнения по поломкам

3.3.7 Регрессионный анализ предикторов рестеноза и реокклюзии

При однофакторном анализе была выявлена статистически значимая вероятность риска повторного вмешательства на дистальных отделах артерий нижних конечностей в группе Zilver (ОР 3,9, 95% ДИ 1,6; 9,3, $p = 0,002$). Информация представлена в таблице 7.

Таблица 7. Регрессионный анализ Кокса предикторов рестеноза и реокклюзии бедренно-подколенного сегмента в среднесрочном периоде наблюдения

Предиктор	Отношение рисков [95% ДИ]	p
Резидуальный стеноз	1 [0,9; 1,02]	0,7
Поломка стента	2,8 [1,14; 6,7]	0,02
Курение	0,8 [0,29; 2,6]	0,8
ИБС	1,1 [0,5; 2,6]	0,6
Артериальная гипертензия	0,9 [0,6; 1,33]	0,6
Инфаркт миокарда	1,3 [0,5; 3,39]	0,5
Нарушение ритма сердца	1,1 [0,35; 4,09]	0,7
Хроническая СН	0,6 [0,4; 1,08]	0,1
Сахарный диабет	2,5 [1,17; 5,67]	0,02
Гиперлипидемия	1,2 [0,5; 3,1]	0,5
Пол мужской	0,4 [0,15; 1,17]	0,1
Остаточный стеноз	0,4 [0,1; 2,01]	0,2
Окклюзия	2,1 [0,49; 9,22]	0,25
Фасциотомия	0,34 [0,13; 0,9]	0,02
Риск повторной реваскуляризации ипсилатеральной конечности	3,9 [1,6; 9,3]	0,002

Примечание. ИБС – ишемическая болезнь сердца; СН – сердечная недостаточность.

Был проведен многофакторный и однофакторный анализ. При расчете предикторов методом регрессии Кокса были выявлены сахарный диабет и поломка стента как независимые предикторы рестеноза и реокклюзии в среднесрочном периоде наблюдения. СД увеличивал риск события в 2,5 раза, а поломка в 2,8 раза.

Фасциотомия показала, что снижает риск развития рестеноза и реокклюзии в 2,94 раза. Также это наглядно видно из рисунка 15.

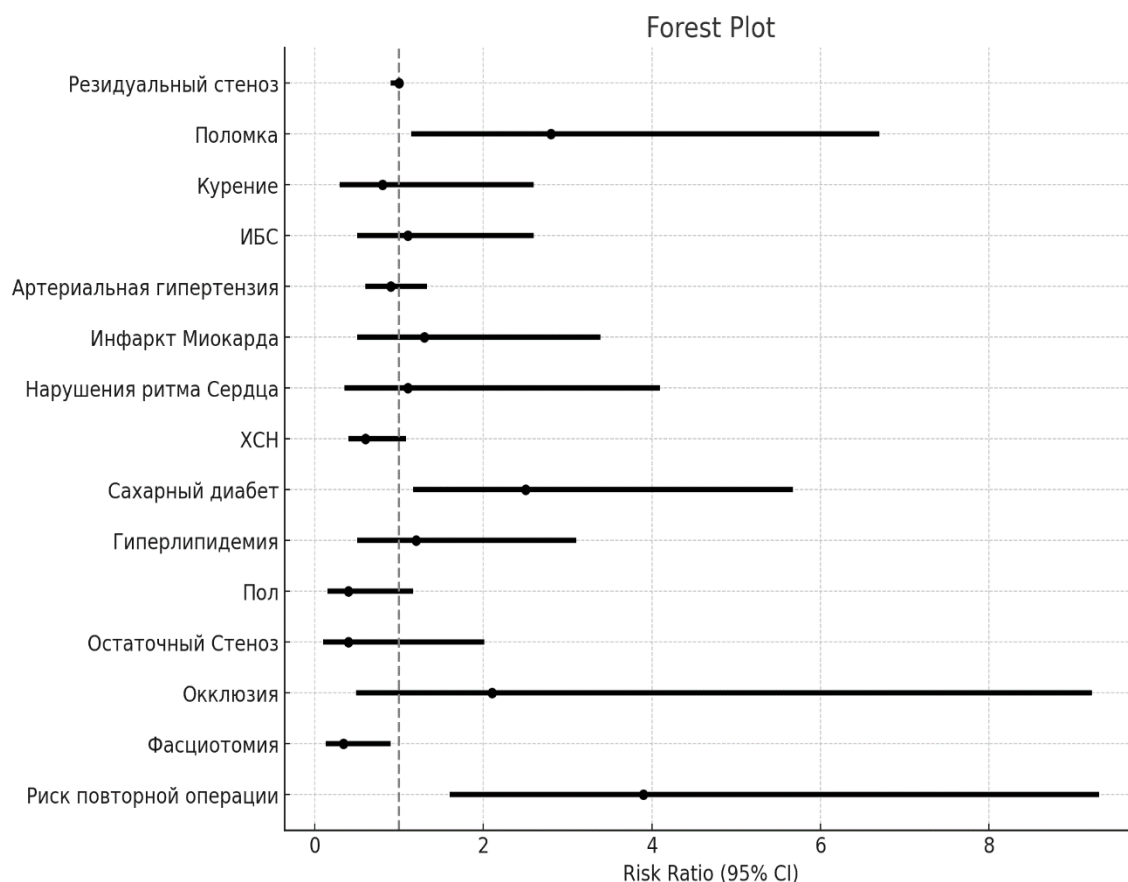


Рисунок 15. Форест-график распределения предикторов рестеноза и реокклюзии в среднесрочном периоде наблюдения

Примечание. ИБС – ишемическая болезнь сердца; СН – сердечная недостаточность.

3.3.8 Свобода от реваскуляризации ипсилатеральных артериальных бассейнов

За период 24 месяца в группе Zilver потребовалось выполнение реваскуляризации на ипсилатеральной конечности в 6 случаях, а в группе ZilverFas – в 1 случае, группы статистически значимо различались ($p = 0,04$). В группе Zilver выполняли во всех случаях транслюминальную ангиопластику сегментов подколенной артерии дистальнее зон первичного оперативного

вмешательства. В группе с фасциотомией провели ангиопластику и стентирование наружной подвздошной артерии. Информация представлена на рисунке 16.

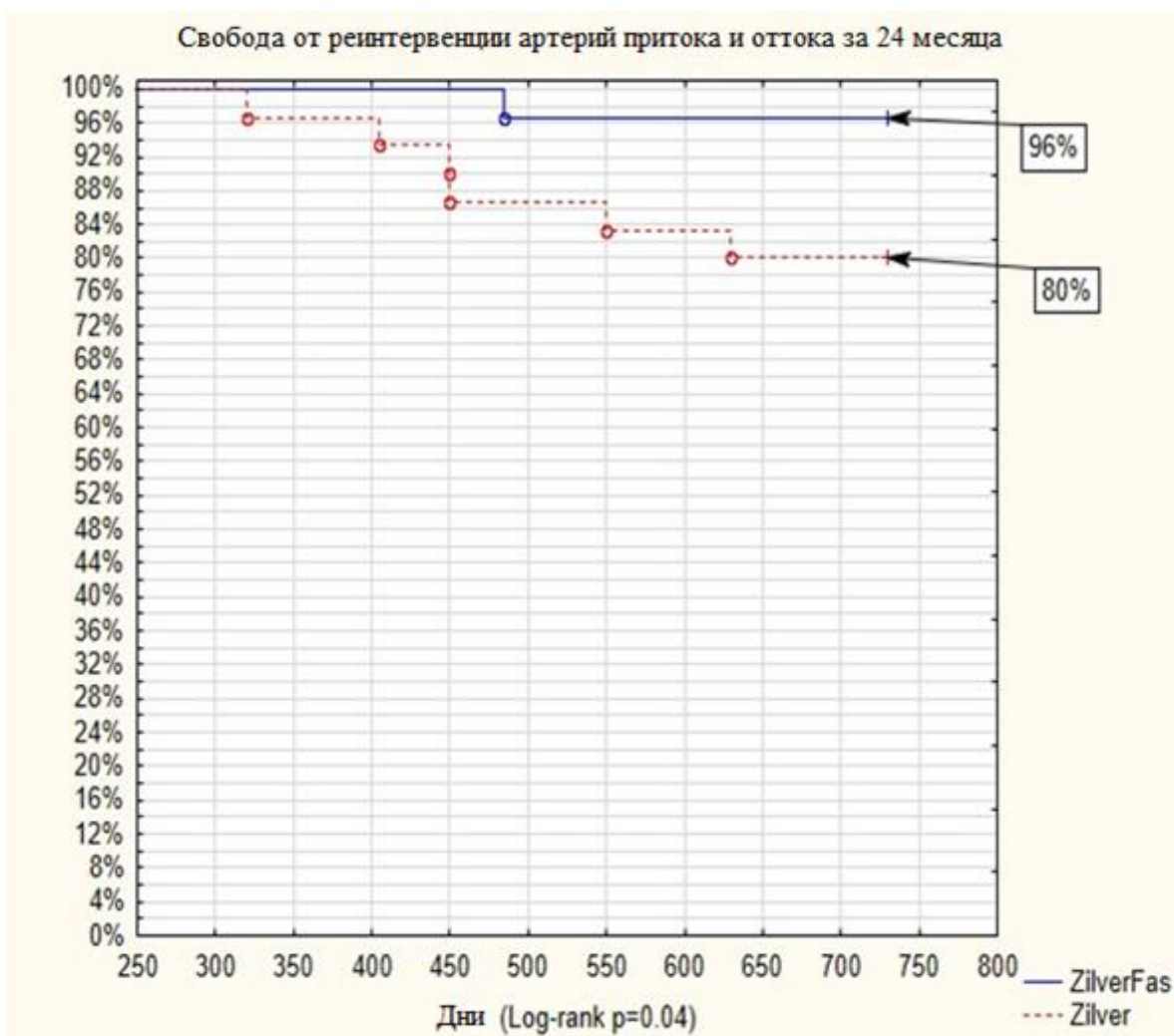


Рисунок 16. Оценка проходимости артерий притока и оттока за 24 месяца

ГЛАВА IV. ОБСУЖДЕНИЕ ПОЛУЧЕННЫХ РЕЗУЛЬТАТОВ

В проведенном рандомизированном исследовании было изучено влияние на проходимость ревааскуляризированной ПБА двух факторов: стентирования пораженной артерии устройством с антипролиферативным покрытием, а также изменения биомеханических свойств бедренной артерии путем повышения ее физиологической подвижности.

Эндоваскулярное лечение протяженных окклюзионных поражений БПС остается предметом дискуссий в научной литературе. Проблема интервенций БПС в том, что его биомеханика отличается от других сосудистых бассейнов, таких как коронарный и подвздошный. При движениях в тазобедренном и коленном суставах происходит значительная деформация бедренных артерий. Неудовлетворительная среднесрочная и отдаленная проходимость голометаллических стентов заставляет искать новые способы вмешательств, изменять дизайн стентов, добавлять покрытия с цитостатиком.

Основным недостатком резаных стентов является высокая частота поломок и рестенозов. Несмотря на изменение дизайна стентов и появление плетеных конструкций, частота рестенозов остается значимой проблемой. Все конструкции стентов испытывают высокие биомеханические нагрузки в зоне имплантации, что вызывает усталостное разрушение никель-титановых сплавов и стимулирует локальное воспаление [111].

В ранних исследованиях стентирования ПБА сообщалось о высокой частоте поломок резаных металлических стентов – до 65% [112]. В последующем, благодаря изменению дизайна стентов и использованию более высокотехнологичных способов резки, частота поломок была снижена до 3–12%, однако, по данным литературы, это улучшение результатов наблюдалось у пациентов с короткими стенозами или окклюзиями [64, 113, 114].

D. Scheinert и соавт. [115] в исследовании 121 пациента со стено-окклюзионными поражениями БПС сообщили о высокой частоте поломок резаных металлических стентов. Так, частота переломов стента составила 13,2% при длине

стента ≤ 8 см, 42,4% при длине стента от 8 до 16 см и 52,0 % при длине стента > 16 см. Также была выявлена взаимосвязь между проходимость стента и наличием либо отсутствием поломки. Показатель первичной проходимости через 12 месяцев был значительно ниже у пациентов с переломами стента (41,1 против 84,3%, $p < 0,0001$).

Также в литературе описано влияние количества имплантируемых стентов на риск рестеноза и поломок. Зоны перекрытия имплантированных устройств многократно увеличивают стрессовое воздействие на стенку артерии. Таким образом, чем длиннее стентированный сегмент и чем больше имплантируемых стентов, тем выше риск поломок и рестеноза [116].

Н.В. Smouse и соавт. сообщили о важности поломок в исследованиях СЛП и выделили три аспекта: (1) переломы стента могут нарушить систему доставки лекарств; (2) сломанные стенты могут привести к повреждению сосуда; (3) механическое напряжение, создаваемое в этом артериальном сегменте, может задержать неоэндоthелизацию сосуда с последующим тромбозом [77]. Из данного заключения можно заметить, насколько важно отсутствие поломок при применении СЛП, т. к. они могут нивелировать все достоинства данных устройств.

В нашем исследовании в течение 24 месяцев все пациенты прошли рентгенографию бедра, при которой было выявлено 7 поломок стентов в группе ZilverFas и 14 в группе Zilver ($p < 0,05$). Технология декомпрессии позволила снизить частоту поломок и увеличить проходимость оперированного сегмента. Также в 3 раза снизилась частота поломок 1-го и 3-го типов.

Снижение частоты поломок стентов оказало влияние на первичную проходимость исследуемой группы. К 12 месяцам первичная проходимость в группе с фасциотомией составила 80%, что на 29% больше по сравнению с группой контроля (51%), различие статистически значимо ($p = 0,02$). На сроке наблюдения 24 месяца первичная проходимость в группе с фасциотомией превосходила группу контроля на 27% (60 против 33% $p=0,03$). Эти результаты сопоставимы с данными литературы: так, в исследованиях с длиной поражения 20–25 см первичная проходимость составляла 38–45% [117].

Из анализа рисунка 11 следует, что основное снижение первичной проходимости в обеих группах происходило после 12 месяцев наблюдения, что, по данным литературы, может быть связано с полным высвобождением паклитаксела из страт стента [118]. Но в группе ZilverFas мы получили более высокую проходимость стентированного сегмента ПБА. Это произошло за счет снижения точек фиксации ПБА и увеличения ее мобильности, тем самым мы снизили стрессовое воздействие стента на артериальную стенку, а рассечение *lamina vastoadductoria* позволило снизить механическое воздействие мышечно-фасциального футляра на имплантированные внутриартериальные устройства. При оценке локализации рестенозов, по данным инструментальных исследований, подавляющее количество рестенозов возникало на границе стент – артерия в дистальных отделах БПС. Из них дистальнее стентированного сегмента возникло около 15 (50%) рестенозов, 4 (13%) рестеноза образовались перед стентом в устье ПБА, а также 11 (37%) внутри стента из-за гиперплазии интимы.

Еще одним значимым фактором изменения гемодинамики, выявленным при оценке ангиографических данных после сгибания и разгибания оперированной конечности в группе ZilverFas, являлось отсутствие интраоперационных резидуальных стенозов. По нашему мнению, это также стимулировало улучшение проходимости, так как гемодинамика на концах стента была ближе к нормальной в связи с магистральным, а не магистрально измененным кровотоком.

В исследовании, проведенном D. Mazzaccaro и соавт., было выполнено математическое моделирование сил, воздействующих на стент при разных углах изгиба, и показано, что основными силами, приводящими к рестенозу, являются аксиальное сдавливание и изгиб [119]. В группе Zilver такие резидуальные стенозы наблюдались после принятия конечностью углов изгиба 70° и 90° под ангиографическим контролем. По данным литературы, дистальный край стента является зоной повышенного стресса артериальной стенки [119].

Исследуемая группа показала сопоставимые по безопасности результаты с контрольной группой. Опасения по поводу плохого заживления ран при использовании гибридной технологии не оправдались, все раны заживали

первичным натяжением. В раннем послеоперационном периоде в исследуемой группе была выявлена одна гематома послеоперационного доступа, а в контрольной группе две ложные аневризмы ($p = 0,5$). Осложнения в обеих группах были разрешены консервативно. Инфекционных осложнений, лимфорей, нейропатий и несостоятельности швов в послеоперационном периоде не выявлено. Таким образом, технология фасциотомии является легко воспроизводимой и безопасной. Также безопасность технологии была подтверждена в нашем пилотном исследовании фасциотомии [4].

Предикторами, повлиявшими на проходимость стентированного сегмента, были сахарный диабет и поломка стента. СД в 2,5 раза увеличивал риск события, а поломка стента в 2,8 раза. Эти данные подтверждаются и ранее проведенными исследованиями [120]. Фасциотомия же, в свою очередь, снижала риск события в 2,94 раза. Эти данные коррелируют с результатами первичной проходимости в группах.

Также нами была выявлена интересная закономерность в виде увеличения количества реинтервенций на артериальных сегментах дистальнее зоны имплантации стентов в группе Zilver. Так, в контрольной группе в 6 случаях потребовалась реинтервенция 1-го и 2-го сегментов подколенной артерии. Таким образом, имплантация стента в дистальную зону ПБА при первичной операции увеличивает риск реинтервенции в 3,9 раза ($p < 0,002$).

Важной конечной точкой исследований, связанных с реваскуляризацией артерий нижних конечностей, является качество жизни пациентов после проведенного вмешательства. Так, по данным ряда авторов, при развитии события рестеноза и реокклюзии происходят возврат к симптомам перемежающейся хромоты и снижение компонентов физического и психического благополучия [121]. Пациенты исследуемой группы на сроке 12 месяцев имели бессимптомное течение в 37% случаев, что в два раза превосходит группу контроля (13%), различие статистически значимо ($p = 0,03$). На сроке 24 месяца данные не имеют статистической значимости: 37 против 17% ($p < 0,06$).

В нашем исследовательском центре влияние фасциотомии изучается длительное время. Ранее были проведены пилотные и рандомизированные исследования [6, 122]. При сравнительном анализе предыдущих работ и нашего исследования отмечается интересная характеристика первичной проходимости. В группе с фасциотомией и СЛП первичная проходимость составила 80%, тогда как в аналогичной группе с голометаллическим стентом 70% за 12 месяцев. На сроке 24 месяца проходимость была практически одинаковой: 56% в группе фасциотомии с покрытым стентом и 60% в группе фасциотомии с голометаллическим стентом. Таким образом, можно сделать вывод, что покрытие стента в нашем исследовании не повлияло на долгосрочную проходимость, а улучшение первичной проходимости произошло за счет декомпрессии Гунтерова канала.

Данная операция не исключает полностью риск повторного события, но позволяет улучшить качество жизни у большинства пациентов и снизить количество реинтервенций в период до 24 месяцев. Дальнейшие разработки в сфере дизайна стента в совокупности с биомеханическим подходом к реваскуляризации помогут повысить проходимость оперированных сегментов на еще более отдаленных сроках наблюдения.

ЗАКЛЮЧЕНИЕ

Предложенный метод одновременной антипролиферативной реваскуляризации и изменения биомеханики поверхностной бедренной и подколенной артерий позволяет добиться улучшения краткосрочных и среднесрочных результатов проходимости оперированного сегмента. По эффективности технология оперативного вмешательства с фасциотомией в отдаленные сроки наблюдения превосходит стандартную с тенденцией к достоверности. Фасциотомия статистически значимо снизила риск рестеноза и реокклюзии в отдаленном периоде наблюдения, а также частоту поломок стента.

По безопасности данная методика показывает сопоставимые результаты со стандартной реканализацией и стентированием ПБА.

Ограничения исследования

Основным ограничением данного исследования является малая выборка пациентов. Также исследование имело одноцентровый характер и в нем отсутствовала независимая оценка первичных и вторичных точек.

Выводы

1. Предложена новая технология реваскуляризации пролонгированных поражений ПБА, заключающаяся в одновременном антипролиферативном и биомиметическом воздействии на стенку сосуда, которая сопоставима по безопасности с известным методом реваскуляризации при помощи СЛП.

2. Оценена эффективность предложенного метода реваскуляризации в рандомизированном клиническом исследовании, в котором показано достоверное улучшение первичной проходимости в сравнении с группой контроля в краткосрочном (до 12 месяцев) периоде наблюдения (80% против 51%, $p=0.02$).

3. В среднесрочном периоде наблюдения (до 24 месяцев) отмечается некоторая тенденция к сокращению преимуществ первичной проходимости зоны реваскуляризации в исследуемой группе, однако, она была достоверно выше чем в группе контроля (60% против 33%, $p=0.03$)

4. Предложенная технология лекарственной и биомиметической реваскуляризации достоверно снижает частоту поломок стента в среднесрочном периоде наблюдения (14 против 7, $p=0.05$)

5. Повышение подвижности в дистальном отделе стентированной ПБА достоверно снижает прогрессирование стенотического процесса в артериях притока и оттока, а также риск повторной реваскуляризации в среднесрочном периоде наблюдения (ОР 3,9 [1,6; 9,3] $p=0.002$).

Практические рекомендации

1. Реканализацию и стентирование окклюзионных поражений осуществляется стандартным подходом с использованием гидрофильного проводника антеградным или контрлатеральным способом

2. Фасциотомию нужно выполнять после получения оптимального результата реканализации.

3. Операция выполняется в операционной под местной анестезией из разреза в нижней трети бедра в точке выхода ПБА из приводящего канала.

4. Основными моментами операции является рассечение фасции на всем протяжении, лигирование коллатеральных ветвей, зашивание подкожно жировой клетчатки и кожи непрерывным рассасывающимся швом.

СПИСОК ЛИТЕРАТУРЫ

1. Kasapis C., Gurm H.S. Current approach to the diagnosis and treatment of femoral-popliteal arterial disease. A systematic review // *Current Cardiology Reviews*. – 2009. – Vol. 5. – No. 4. – P. 296–311. – DOI: 10.2174/157340309789317823.
2. Nastasi D.R., Moxon J.V., Norman R., Trollope A.F., Rowbotham S., Quigley F., Jenkins J., Golledge J. The cost-effectiveness of intensive low-density lipoprotein cholesterol lowering in people with peripheral artery disease // *Journal of Vascular Surgery*. – 2021. – Vol. 73. – No. 4. – P. 1396–1403.e3. – DOI: 10.1016/j.jvs.2020.08.129.
3. Koeckerling D., Raguindin P.F., Kastrati L., Bernhard S., Barker J., Quiroga Centeno A.C., Raeisi-Dehkordi H., Khatami F., Niehot C., Lejay A., Szeberin Z., Behrendt C.-A., Nordanstig J., Muka T., Baumgartner I. Endovascular revascularization strategies for aortoiliac and femoropopliteal artery disease: a meta-analysis // *European Heart Journal*. – 2023. – Vol. 44. – No. 11. – P. 935–950. – DOI: 10.1093/eurheartj/ehac722.
4. Rabtsun A., Karpenko A., Zoloev D.G., Starodubtsev V., Ignatenko P., Lejay A., Chakfe N. Remote endarterectomy and lamina vastoadductoria dissection improves superficial femoral artery biomechanical behavior during limb flexion // *Annals of Vascular Surgery*. – 2018. – Vol. 50. – P. 112–118. – DOI: 10.1016/j.avsg.2017.12.007.
5. Colombo M., Luraghi G., Cestariolo L., Ravasi M., Airoidi A., Chiastra C., Pennati G. Impact of lower limb movement on the hemodynamics of femoropopliteal arteries: A computational study // *Medical Engineering & Physics*. – 2020. – Vol. 81. – P. 105–117. – DOI: 10.1016/j.medengphy.2020.05.004.
6. Karpenko A.A., Rabtsun A.A., Popova I.V., Saaya S.B., Gostev A.A., Ignatenko P.V., Starodubtsev V.B., Cheban A.V. Influence of lamina vastoadductoria dissection on the outcomes of femoral artery extensive lesion stenting: A pilot randomised investigation // *Journal of Biomechanics*. – 2022. – Vol. 136. – P. 111053. – DOI: 10.1016/j.jbiomech.2022.111053.

7. Smolderen K.G., Ameli O., Chaisson C.E., Heath K., Mena-Hurtado C. Peripheral artery disease screening in the community and 1-year mortality, cardiovascular events, and adverse limb events // *AJPM Focus*. – 2022. – Vol. 1. – No. 1. – P. 100016. – DOI: 10.1016/j.focus.2022.100016.
8. Kullo I.J., Rooke T.W. Clinical practice. Peripheral artery disease // *The New England Journal of Medicine*. – 2016. – Vol. 374. – No. 9. – P. 861–871. – DOI: 10.1056/NEJMcp1507631.
9. Hirsch A.T., Allison M.A., Gomes A.S., Corriere M.A., Duval S., Ershow A.G., Hiatt W.R., Karas R.H., Lovell M.B., McDermott M.M., Mendes D.M., Nussmeier N.A., Treat-Jacobson D. A call to action: women and peripheral artery disease: a scientific statement from the American Heart Association // *Circulation*. – 2012. – Vol. 125. – No. 11. – P. 1449–1472. – DOI: 10.1161/CIR.0b013e31824c39ba.
10. Etemadifar M., Salari M., Esnaashari A., Ghazanfaripoor F., Sayahi F., Sigari A.A., Sedaghat N. Atherosclerosis and multiple sclerosis: An overview on the prevalence of risk factors // *Multiple Sclerosis and Related Disorders*. – 2022. – Vol. 58. – P. 103488. – DOI: 10.1016/j.msard.2022.103488.
11. Norgren L., Hiatt W.R., Dormandy J.A., Nehler M.R., Harris K.A., Fowkes F.G.R., Bell K., Caporusso J., Durand-Zaleski I., Komori K., Lammer J., Liapis C., Novo S., Razavi M., Robbs J., Schaper N., Shigematsu H., Sapoval M., White C., White J., Clement D., Creager M., Jaff M., Mohler E. 3rd, Rutherford R.B., Sheehan P., Sillesen H., Rosenfield K. Inter-society consensus for the management of peripheral arterial disease (TASC II) // *European Journal of Vascular and Endovascular Surgery*. – 2007. – Vol. 33. – Suppl. 1. – P. S1–S75. – DOI: 10.1016/j.ejvs.2006.09.024.
12. Creager M.A., Matsushita K., Arya S., Beckman J.A., Duval S., Goodney P.P., Gutierrez J.A.T., Kaufman J.A., Joynt Maddox K.E., Pollak A.W., Pradhan A.D., Whitsel L.P. Reducing nontraumatic lower-extremity amputations by 20% by 2030: Time to get to our feet: A policy statement from the American Heart Association // *Circulation*. – 2021. – Vol. 143. – No. 17. – P. e875–e891. – DOI: 10.1161/CIR.0000000000000967.

13. Amrock S.M., Abraham C.Z., Jung E., Morris P.B., Shapiro M.D. Risk factors for mortality among individuals with peripheral arterial disease // *American Journal of Cardiology*. – 2017. – Vol. 120. – No. 5. – P. 862–867. – DOI: 10.1016/j.amjcard.2017.05.057.
14. Zettervall S.L., Marshall A.P., Fleser P., Guzman R.J. Association of arterial calcification with chronic limb ischemia in patients with peripheral artery disease // *Journal of Vascular Surgery*. – 2018. – Vol. 67. – No. 2. – P. 507–513. – DOI: 10.1016/j.jvs.2017.06.086.
15. Norgren L., Hiatt W.R., Dormandy J.A., Nehler M.R., Harris K.A., Fowkes F.G.R., Rutherford R.B.; TASC II Working Group. Inter-society consensus for the management of peripheral arterial disease // *International Angiology*. – 2007. – Vol. 26. – No. 2. – P. 81–157.
16. Govsyeyev N., Nehler M.R., Low Wang C.C., Kavanagh S., Hiatt W.R., Long C., Jones W.S., Fowkes F.G.R., Berger J.S., Baumgartner I., Patel M.R., Goodney P.P., Beckman J.A., Katona B.G., Mahaffey K.W., Blomster J., Norgren L., Bonaca M.P. Etiology and outcomes of amputation in patients with peripheral artery disease in the EUCLID trial // *Journal of Vascular Surgery*. – 2022. – Vol. 75. – No. 2. – P. 660–670.e3. – DOI: 10.1016/j.jvs.2021.08.096.
17. Humphries M.D., Brunson A., Li C.-S., Melnikow J., Romano P.S. Amputation trends for patients with lower extremity ulcers due to diabetes and peripheral artery disease using statewide data // *Journal of Vascular Surgery*. – 2016. – Vol. 64. – No. 6. – P. 1747–1755.e3. – DOI: 10.1016/j.jvs.2016.06.096.
18. Jones W.S., Patel M.R., Dai D., Vemulapalli S., Subherwal S., Stafford J., Peterson E.D. High mortality risks after major lower extremity amputation in Medicare patients with peripheral artery disease // *American Heart Journal*. – 2013. – Vol. 165. – No. 5. – P. 809–815. – DOI: 10.1016/j.ahj.2012.12.002.
19. Harwood A. E. et al. Quality of life in patients with intermittent claudication // *Gefasschirurgie*. – 2017. – Vol. 22. – No. 3. – P. 159. – DOI: 10.1007/s00772-017-0269-4.

20. Vogt M.T., Cauley J.A., Kuller L.H., Nevitt M.C. Functional status and mobility among elderly women with lower extremity arterial disease: the Study of osteoporotic fractures // *Journal of the American Geriatrics Society*. – 1994. – Vol. 42. – No. 9. – P. 923–929. – DOI: 10.1111/j.1532-5415.1994.tb06581.x.
21. Haque M.Z., Reesha S., Khan S., Rafique R., Saleem A., Ilyas O., Abdullah L., Hussain A., Husain M. Peripheral arterial diseases and diabetes mellitus: Associations with quality of health measures in patients undergoing percutaneous vascular interventions // *Cardiovascular Revascularization Medicine*. – 2023. – Vol. 48. – P. 34–38. – DOI: 10.1016/j.carrev.2022.11.003.
22. Tohirova J.I., Shernazarov F.F. Atherosclerosis: causes, symptoms, diagnosis, treatment and prevention // *Science and Innovation*. – 2022. – Vol. 1. – No. D5. – P. 7–12. – DOI: 10.5281/zenodo.6988810.
23. Conte M.S., Pomposelli F.B., Clair D.G., Geraghty P.J., McKinsey J.F., Mills J.L., Moneta G.L., Murad M.H., Powell R.J., Reed A.B., Schanzer A., Sidawy A.N. Society for Vascular Surgery practice guidelines for atherosclerotic occlusive disease of the lower extremities: management of asymptomatic disease and claudication // *Journal of Vascular Surgery*. – 2015. – Vol. 61. – Suppl. 3. – P. 2S–41S. – DOI: 10.1016/j.jvs.2014.12.009.
24. Goodney P.P., Tarulli M., Faerber A.E., Schanzer A., Zwolak R.M. Fifteen-year trends in lower limb amputation, revascularization, and preventive measures among medicare patients // *JAMA Surgery*. – 2015. – Vol. 150. – No. 1. – P. 84–86. – DOI: 10.1001/jamasurg.2014.1007.
25. Saaya S., Osipova O., Gostev A., Rabtsun A., Starodubtsev V., Cheban A., Ignatenko P., Karpenko A. A prospective randomized trial on endovascular recanalization with stenting versus remote endarterectomy for the superficial femoral artery total occlusive lesions // *Journal of Vascular Surgery*. – 2022. – Vol. 76. – No. 1. – P. 158–164. – DOI: 10.1016/j.jvs.2022.02.019.
26. Volteas P., Giannopoulos S., Aljobeh A.Z., Koudounas G., Pesce A.R., Virvilis D. Superficial femoral artery remote endarterectomy: A systematic review and meta-

- analysis // *Annals of Vascular Surgery*. – 2023. – Vol. 93. – P. 437–447. – DOI: 10.1016/j.avsg.2023.02.024.
27. Johnson W.C., Lee K.K. A comparative evaluation of polytetrafluoroethylene, umbilical vein, and saphenous vein bypass grafts for femoral-popliteal above-knee revascularization: a prospective randomized Department of Veterans Affairs cooperative study // *Journal of Vascular Surgery*. – 2000. – Vol. 32. – No. 2. – P. 268–277. – DOI: 10.1067/mva.2000.106944.
28. Betz T., Ingolf T., Markus S., Florian Z., Christian U. Evaluation of long-term outcomes of femoropopliteal bypass surgery in patients with chronic limb-threatening ischemia in an endovascular era // *Annals of Vascular Surgery*. – 2022. – Vol. 79. – P. 191–200. – DOI: 10.1016/j.avsg.2021.06.046
29. Zlatanovic P., Mahmoud A.A., Cinara I., Cvetic V., Lukic B., Davidovic L. Comparison of long term outcomes after endovascular treatment versus bypass surgery in chronic limb threatening ischaemia patients with long femoropopliteal lesions // *European Journal of Vascular and Endovascular Surgery*. – 2021. – Vol. 61. – No. 2. – P. 258–269. – DOI: 10.1016/j.ejvs.2020.11.009.
30. Enzmann F.K., Nierlich P., Aspalter M., Hitzl W., Dabernig W., Hölzenbein T., Ugurluoglu A., Seitelberger R., Linni K. Nitinol stent versus bypass in long femoropopliteal lesions: 2-year results of a randomized controlled trial // *JACC: Cardiovascular Interventions*. – 2019. – Vol. 12. – No. 24. – P. 2541–2549. – DOI: 10.1016/j.jcin.2019.09.006.
31. Bernini M., Colombo M., Dunlop C., Hellmuth R., Chiastra C., Ronan W., Vaughan T.J. Oversizing of self-expanding Nitinol vascular stents – A biomechanical investigation in the superficial femoral artery // *Journal of the Mechanical Behavior of Biomedical Materials*. – 2022. – Vol. 132. – P. 105259. – DOI: 10.1016/j.jmbbm.2022.105259.
32. Bosiers M., Deloose K., Verbist J., Peeters P. Present and future of endovascular SFA treatment: stents, stent-grafts, drug coated balloons and drug coated stents // *Journal of Cardiovascular Surgery*. – 2008. – Vol. 49. – No. 2. – P. 159–165.

33. Cejna M., Turnher S., Illiasch H., Horvath W., Waldenberger P., Hornik K., Lammer J. PTA versus Palmaz stent in femoropopliteal artery obstructions: a multicenter prospective randomized study // *Journal of Vascular and Interventional Radiology*. – 2001. – Vol. 12. – No. 1. – P. 23–31. – DOI: 10.1016/s1051-0443(07)61397-9.
34. Vroegineweyj D., Vos L.D., Tielbeek A.V., Buth J., vd Bosch H.C. Balloon angioplasty combined with primary stenting versus balloon angioplasty alone in femoropopliteal obstructions: a comparative randomized study // *Cardiovascular and Interventional Radiology*. – 1997. – Vol. 20. – No. 6. – P. 420–425. – DOI: 10.1007/s002709900186.
35. Kasapis C. et al. Routine stent implantation vs. percutaneous transluminal angioplasty in femoropopliteal artery disease: a meta-analysis of randomized controlled trials // *European heart journal*. – 2009. – Vol. 30. – No. 1. – C. 44-55. – DOI: 10.1093/eurheartj/ehn514.
36. Zdanowski Z., Albrechtsson U., Lundin A., Jonung T., Ribbe E., Thörne J., Norgren L. Percutaneous transluminal angioplasty with or without stenting for femoropopliteal occlusions? A randomized controlled study // *International Angiology*. – 1999. – Vol. 18. – No. 4. – P. 251–255.
37. Vossen R. J. et al. Long-term clinical outcomes of percutaneous transluminal angioplasty with optional stenting in patients with superficial femoral artery disease: a retrospective, observational analysis // *European Journal of Vascular and Endovascular Surgery*. – 2018. – Vol. 56. – No. 5. – C. 690-698. – DOI: 10.1016/j.ejvs.2018.06.063.
38. Sabeti S., Schillinger M., Amighi J., Sherif C., Mlekusch W., Ahmadi R., Minar E. Primary patency of femoropopliteal arteries treated with nitinol versus stainless steel self-expanding stents: propensity score-adjusted analysis // *Radiology*. – 2004. – Vol. 232. – No. 2. – P. 516–521. – DOI: 10.1148/radiol.2322031345.
39. Schlager O., Dick P., Sabeti S., Amighi J., Mlekusch W., Minar E., Schillinger M. Long-segment SFA stenting – the dark sides: in-stent restenosis, clinical

- deterioration, and stent fractures // *Journal of Endovascular Therapy*. – 2005. – Vol. 12. – No. 6. – P. 676–684. – DOI: 10.1583/05-1672.1.
40. Saxon R.R., Coffman J.M., Gooding J.M., Natuzzi E., Ponec D.J. Long-term results of ePTFE stent-graft versus angioplasty in the femoropopliteal artery: single center experience from a prospective randomized trial // *Journal of Vascular and Interventional Radiology*. – 2003. – Vol. 14. – No. 3. – P. 303–311. – DOI: 10.1097/01.rvi.0000058425.01661.d0.
41. Schillinger M., Sabeti S., Dick P., Amighi J., Mlekusch W., Schlager O., Loewe C., Cejna M., Lammer J., Minar E. Sustained benefit at 2 years of primary femoropopliteal stenting compared with balloon angioplasty with optional stenting // *Circulation*. – 2007. – Vol. 115. – No. 21. – P. 2745–2749. – DOI: 10.1161/CIRCULATIONAHA.107.688341.
42. Laird J. R. et al. Nitinol stent implantation in the superficial femoral artery and proximal popliteal artery: twelve-month results from the complete SE multicenter trial // *Journal of Endovascular Therapy*. – 2014. – Vol. 21. – No. 2. – P. 202-212. DOI: 10.1583/13-4548R.1.
43. Bedoya J., Meyer C.A., Timmins L.H., Moreno M.R., Moore J.E. Effects of stent design parameters on normal artery wall mechanics // *Journal of Biomechanical Engineering*. – 2006. – Vol. 128. – No. 5. – P. 757–765. – DOI: 10.1115/1.2246236.
44. Timmins L.H., Meyer C.A., Moreno M.R., Moore J.E. Effects of stent design and atherosclerotic plaque composition on arterial wall biomechanics // *Journal of Endovascular Therapy*. – 2008. – Vol. 15. – No. 6. – P. 643–654. – DOI: 10.1583/08-2443.1.
45. Migliavacca F., Petrini L., Massarotti P., Schievano S., Auricchio F., Dubini G. Stainless and shape memory alloy coronary stents: a computational study on the interaction with the vascular wall // *Biomechanics and Modeling in Mechanobiology*. – 2004. – Vol. 2. – No. 4. – P. 205–217. – DOI: 10.1007/s10237-004-0039-6.
46. Babaev A.A., Kotwal A., Zavlunova S., Telis A. Stent fractures in the superficial femoral artery and restenosis: how strong is the association? // *Journal of the*

- American College of Cardiology. – 2013. – Vol. 61. – No. 10. – P. E1809. – DOI: 10.1016/S0735-1097(13)61809-4.
47. Stavroulakis K., Bisdas T., Torsello G., Argyriou A., Bollenberg L., Schwindt A. Optical coherence tomography guided directional atherectomy with antirestenotic therapy for femoropopliteal arterial disease // *The Journal of Cardiovascular Surgery (Torino)*. – 2019. – Vol. 60. – No. 2. – P. 191–197. – DOI: 10.23736/S0021-9509.19.10843-9.
 48. Rodoplu O., Oztas D.M., Meric M., Beyaz M.O., Ulukan M.O., Yildiz C.E., Unal O., Ugurlucan M. Efficacy of rotational atherectomy followed by drug-coated balloon angioplasty for the treatment of femoropopliteal lesions – comparison with sole drug-coated balloon revascularization: Two-year outcomes // *Annals of Vascular Surgery*. – 2021. – Vol. 73. – P. 222–233. – DOI: 10.1016/j.avsg.2020.10.051.
 49. Cai Z., Guo L., Qi L., Cui S., Tong Z., Guo J., Wang Z., Gu Y. Midterm outcome of directional atherectomy combined with drug-coated balloon angioplasty versus drug-coated balloon angioplasty alone for femoropopliteal arteriosclerosis obliterans // *Annals of Vascular Surgery*. – 2020. – Vol. 64. – P. 181–187. – DOI: 10.1016/j.avsg.2019.06.014.
 50. Naylor R., Rantner B., Ancetti S., de Borst G.J., De Carlo M., Halliday A., Kakkos S.K., Markus H.S., McCabe D.J.H., Sillesen H., van den Berg J.C., de Ceniga M.V., Venermo M.A., Vermassen F.E.G. Editor's choice – European Society for Vascular Surgery (ESVS) 2023 clinical practice guidelines on the management of atherosclerotic carotid and vertebral artery disease // *European Journal of Vascular and Endovascular Surgery*. – 2023. – Vol. 65. – No. 1. – P. 7–111. – DOI: 10.1016/j.ejvs.2022.04.011.
 51. Giacoppo D., Cassese S., Harada Y., Colleran R., Michel J., Fusaro M., Kastrati A., Byrne R.A. Drug-coated balloon versus plain balloon angioplasty for the treatment of femoropopliteal artery disease: an updated systematic review and meta-analysis of randomized clinical trials // *JACC: Cardiovascular Interventions*. – 2016. – Vol. 9. – No. 16. – P. 1731–1742. – DOI: 10.1016/j.jcin.2016.06.008.

52. Caradu C., Lakhlifi E., Colacchio E.C., Midy D., Bérard X., Poirier M., Ducasse E. Systematic review and updated meta-analysis of the use of drug-coated balloon angioplasty versus plain old balloon angioplasty for femoropopliteal arterial disease // *Journal of Vascular Surgery*. – 2019. – Vol. 70. – No. 3. – P. 981–995.e10. – DOI: 10.1016/j.jvs.2019.01.080.
53. Krishnan P., Purushothaman K., Purushothaman M., Tarricone A., Chen S., Singla S., Purushottam B., Kini A., Sharma S., Moreno P.R. Histological features of restenosis associated with paclitaxel drug-coated balloon: implications for therapy // *Cardiovascular Pathology*. – 2019. – Vol. 43. – P. 107139. – DOI: 10.1016/j.carpath.2019.06.003.
54. Gongora C.A., Shibuya M., Wessler J.D., McGregor J., Tellez A., Cheng Y., Conditt G.B., Kaluza G.L., Granada J.F. Impact of paclitaxel dose on tissue pharmacokinetics and vascular healing: a comparative drug-coated balloon study in the familial hypercholesterolemic swine model of superficial femoral in-stent restenosis // *JACC: Cardiovascular Interventions*. – 2015. – Vol. 8. – No. 8. – P. 1115–1123. – DOI: 10.1016/j.jcin.2015.03.020.
55. Speck U., Häckel A., Schellenberger E., Kamann S., Löchel M., Clever Y.P., Peters D., Scheller B., Trog S., Bettink S. Drug distribution and basic pharmacology of paclitaxel/resveratrol-coated balloon catheters // *Cardiovascular and Interventional Radiology*. – 2018. – Vol. 41. – No. 10. – P. 1599–1610. – DOI: 10.1007/s00270-018-2018-9.
56. Lee S., Yoon C.-H., Oh D.H., Anh T.Q., Jeon K.-H., Chae I.-H., Park K.D. Gelatin microgel-coated balloon catheter with enhanced delivery of everolimus for long-term vascular patency // *Acta Biomaterialia*. – 2024. – Vol. 173. – P. 314–324. – DOI: 10.1016/j.actbio.2023.11.001.
57. Laird J.R., Schneider P.A., Tepe G., Brodmann M., Zeller T., Metzger C., Krishnan P., Scheinert D., Micari A., Cohen D.J., Wang H., Hasenbank M.S., Jaff M.R. Durability of treatment effect using a drug-coated balloon for femoropopliteal lesions: 24-month results of IN.PACT SFA // *Journal of the American College of*

- Cardiology. – 2015. – Vol. 66. – No. 21. – P. 2329–2338. – DOI: 10.1016/j.jacc.2015.09.063.
58. Krishnan P., Faries P., Niazi K., Jain A., Sachar R., Bachinsky W.B., Cardenas J., Werner M., Brodmann M., Mustapha J.A., Mena-Hurtado C., Jaff M.R., Holden A.H., Lyden S.P. Stellarex drug-coated balloon for treatment of femoropopliteal disease: Twelve-month outcomes from the randomized ILLUMENATE pivotal and pharmacokinetic studies // *Circulation*. – 2017. – Vol. 136. – No. 12. – P. 1102–1113. – DOI: 10.1161/CIRCULATIONAHA.117.028893.
59. Sachar R., Soga Y., Ansari M.M., Kozuki A., Lopez L., Brodmann M., Schroë H., Ramanath V.S., Diaz-Cartelle J., Zeller T. 1-Year results from the RANGER II SFA randomized trial of the ranger drug-coated balloon // *JACC: Cardiovascular Interventions*. – 2021. – Vol. 14. – No. 10. – P. 1123–1133. – DOI: 10.1016/j.jcin.2021.03.021.
60. Zeller T., Rastan A., Macharzina R., Tepe G., Kaspar M., Chavarria J., Beschoner U., Schwarzwälder U., Schwarz T., Noory E. Drug-coated balloons vs. drug-eluting stents for treatment of long femoropopliteal lesions // *Journal of Endovascular Therapy*. – 2014. – Vol. 21. – No. 3. – P. 359–368. – DOI: 10.1583/13-4630MR.1.
61. Razavi M.K., Donohoe D., D'Agostino R.B. Jr, Jaff M.R., Adams G. Adventitial drug delivery of dexamethasone to improve primary patency in the treatment of superficial femoral and popliteal artery disease: 12-Month results from the DANCE clinical trial // *JACC: Cardiovascular Interventions*. – 2018. – Vol. 11. – No. 10. – P. 921–931. – DOI: 10.1016/j.jcin.2017.12.015.
62. Dake M.D., Ansel G.M., Jaff M.R., Ohki T., Saxon R.R., Smouse H.B., Machan L.S., Snyder S.A., O'Leary E.E., Ragheb A.O., Zeller T. Durable clinical effectiveness with paclitaxel-eluting stents in the femoropopliteal artery: 5-year results of the Zilver PTX randomized trial // *Circulation*. – 2016. – Vol. 133. – No. 15. – P. 1472–1483. – DOI: 10.1161/CIRCULATIONAHA.115.016900.
63. Yokoi H., Ohki T., Kichikawa K., Nakamura M., Komori K., Nanto S., O'Leary E.E., Lottes A.E., Snyder S.A., Dake M.D. Zilver PTX post-market surveillance study of paclitaxel-eluting stents for treating femoropopliteal artery disease in

- Japan: 12-Month results // JACC: Cardiovascular Interventions. – 2016. – Vol. 9. – No. 3. – P. 271–277. – DOI: 10.1016/j.jcin.2015.09.035.
64. Davaine J.M., Querat J., Kaladji A., Guyomarch B., Chaillou P., Costargent A., Quillard T., Gouëffic Y. Treatment of TASC C and D femoropopliteal lesions with paclitaxel eluting stents: 12-Month results of the STELLA-PTX registry // European Journal of Vascular and Endovascular Surgery. – 2015. – Vol. 50. – No. 5. – P. 631–637. – DOI: 10.1016/j.ejvs.2015.07.018.
65. Dake M.D., Ansel G.M., Jaff M.R., Ohki T., Saxon R.R., Smouse H.B., Snyder S.A., O'Leary E.E., Tepe G., Scheinert D., Zeller T. Sustained safety and effectiveness of paclitaxel-eluting stents for femoropopliteal lesions: 2-year follow-up from the Zilver PTX randomized and single-arm clinical studies // Journal of the American College of Cardiology. – 2013. – Vol. 61. – No. 24. – P. 2417–2427. – DOI: 10.1016/j.jacc.2013.03.034.
66. Müller-Hülsbeck S., Benko A., Soga Y., Fujihara M., Iida O., Babaev A., O'Connor D., Zeller T., Dulas D.D., Diaz-Cardelle J., Gray W.A. Two-year efficacy and safety results from the IMPERIAL randomized study of the Eluvia polymer-coated drug-eluting stent and the Zilver PTX polymer-free drug-coated stent // Cardiovascular and Interventional Radiology. – 2021. – Vol. 44. – No. 3. – P. 368–375. – DOI: 10.1007/s00270-020-02693-1.
67. Cambiaghi T., Spertino A., Bertoglio L., Chiesa R. Fracture of a Supera interwoven nitinol stent after treatment of popliteal artery stenosis // Journal of Endovascular Therapy. – 2017. – Vol. 24. – No. 3. – P. 447–449. – DOI: 10.1177/1526602817698655.
68. Garcia L.A., Rosenfield K.R., Metzger C.D., Zidar F., Pershad A., Popma J.J., Zaugg M., Jaff M.R. SUPERB final 3-year outcomes using interwoven nitinol biomimetic Supera stent // Catheterization and Cardiovascular Interventions. – 2017. – Vol. 89. – No. 7. – P. 1259–1267. – DOI: 10.1002/ccd.27058.
69. Lichtenberg M., Zeller T., Gaines P., Piorkowski M. BioMimics 3D vascular stent system for femoropopliteal interventions // Vasa. – 2022. – Vol. 51. – No. 1. – P. 5–12. – DOI: 10.1024/0301-1526/a000980.

70. Gostev A.A., Osipova O.S., Saaya S.B., Bugurov S.V., Cheban A.V., Rabtsun A.A., Ignatenko P.V., Karpenko A.A. Bypass versus interwoven nitinol stents for long femoro-popliteal occlusions: A propensity matched analysis // *Cardiovascular and Interventional Radiology*. – 2022. – Vol. 45. – No. 7. – P. 929–938. – DOI: 10.1007/s00270-022-03134-x.
71. Gostev A.A., Osipova O.S., Cheban A.V., Saaya S.B., Rabtsun A.A., Ignatenko P.V., Karpenko A.A., Gouëffic Y. Treatment of long femoropopliteal occlusive lesions with self-expanding interwoven nitinol stent: 24 month outcomes of the STELLA-SUPERA-SIBERIA register trial // *Journal of Endovascular Therapy*. – 2023. – No. 15266028231170125. – DOI: 10.1177/15266028231170125.
72. Silveira F.T., Razuk Á., Saad P.F., Saad K.R., Telles G.J.P., Ravizzini P.I.C., Caffaro R.A., Castelli V. Stent fractures in the superficial femoral artery: predisposing factors and their implications // *Jornal Vascular Brasileiro*. – 2022. – Vol. 21. – No. e20200014. – DOI: 10.1590/1677-5449.202000142.
73. Paramasivam G., Devasia T., Ubaid S., Shetty A., Nayak K., Pai U., Rao M.S. In-stent restenosis of drug-eluting stents: clinical presentation and outcomes in a real-world scenario // *The Egyptian Heart Journal*. – 2019. – Vol. 71. – No. 1. – P. 28. – DOI: 10.1186/s43044-019-0025-z.
74. Aoki J., Tanabe K. Mechanisms of drug-eluting stent restenosis // *Cardiovascular Intervention and Therapeutics*. – 2021. – Vol. 36. – No. 1. – P. 23–29. – DOI: 10.1007/s12928-020-00734-7.
75. Korei N., Solouk A., Nazarpak M.H., Nouri A. A review on design characteristics and fabrication methods of metallic cardiovascular stents // *Materials Today Communications*. – 2022. – Vol. 31. – No. 103467. – DOI: 10.1016/j.mtcomm.2022.103467.
76. Chakravarty T., White A.J., Buch M., Naik H., Doctor N., Schapira J., Kar S., Forrester J.S., Weiss R.E., Makkar R. Meta-analysis of incidence, clinical characteristics and implications of stent fracture // *American Journal of Cardiology*. – 2010. – Vol. 106. – No. 8. – P. 1075–1080. – DOI: 10.1016/j.amjcard.2010.06.010.

77. Smouse H.B., Nikanorov A., LaFlash D. Biomechanical forces in the femoropopliteal arterial segment // *Endovascular Today*. – 2005. – Vol. 4. – No. 6. – P. 60–66.
78. Humphrey J.D. Mechanics of the arterial wall: review and directions // *Critical Reviews in Biomedical Engineering*. – 1995. – Vol. 23. – No. 1-2. – P. 1–162. – DOI: 10.1615/CritRevBiomedEng.v23.i1-2.10.
79. Jadidi M., Razian S.A., Habibnezhad M., Anttila E., Kamenskiy A. Mechanical, structural, and physiologic differences in human elastic and muscular arteries of different ages: Comparison of the descending thoracic aorta to the superficial femoral artery // *Acta Biomaterialia*. – 2021. – Vol. 119. – P. 268–283. – DOI: 10.1016/j.actbio.2020.10.035.
80. Watt J.K. Origin of femoro-popliteal occlusions // *British Medical Journal*. – 1965. – Vol. 2. – No. 5476. – P. 1455–1459. – DOI: 10.1136/bmj.2.5476.1455.
81. Gökgöl C., Diehm N., Räber L., Büchler P. Prediction of restenosis based on hemodynamical markers in revascularized femoro-popliteal arteries during leg flexion // *Biomechanics and Modeling in Mechanobiology*. – 2019. – Vol. 18. – No. 6. – P. 1883–1893. – DOI: 10.1007/s10237-019-01183-9.
82. VanderLaan P.A., Reardon C.A., Getz G.S. Site specificity of atherosclerosis: site-selective responses to atherosclerotic modulators // *Arteriosclerosis, Thrombosis, and Vascular Biology*. – 2004. – Vol. 24. – No. 1. – P. 12–22. – DOI: 10.1161/01.ATV.0000105054.43931.f0.
83. Malek A.M., Alper S.L., Izumo S. Hemodynamic shear stress and its role in atherosclerosis // *JAMA*. – 1999. – Vol. 282. – No. 21. – P. 2035–2042. – DOI: 10.1001/jama.282.21.2035.
84. Nordgaard H., Swillens A., Nordhaug D., Kirkeby-Garstad I., Van Loo D., Vitale N., Segers P., Haaverstad R., Lovstakken L. Impact of competitive flow on wall shear stress in coronary surgery: computational fluid dynamics of a LIMA-LAD model // *Cardiovascular Research*. – 2010. – Vol. 88. – No. 3. – P. 512–519. – DOI: 10.1093/cvr/cvq210.

85. Dolan J.M., Kolega J., Meng H. High wall shear stress and spatial gradients in vascular pathology: a review // *Annals of Biomedical Engineering*. – 2013. – Vol. 41. – No. 7. – P. 1411–1427. – DOI: 10.1007/s10439-012-0695-0.
86. Wood N.B., Zhao S.Z., Zambanini A., Jackson M., Gedroyc W., Thom S.A., Hughes A.D., Xu X.Y. Curvature and tortuosity of the superficial femoral artery: a possible risk factor for peripheral arterial disease // *Journal of Applied Physiology*. – 2006. – Vol. 101. – No. 5. – P. 1412–1418. – DOI: 10.1152/jappphysiol.00051.2006.
87. Kim Y.-H., Kim J.-E., Ito Y., Shih A.M., Brott B., Anayiotos A. Hemodynamic analysis of a compliant femoral artery bifurcation model using a fluid structure interaction framework // *Annals of Biomedical Engineering*. – 2008. – Vol. 36. – No. 11. – P. 1753–1763. – DOI: 10.1007/s10439-008-9558-0.
88. Friedman M.H., Deters O.J., Mark F.F., Bargeron C.B., Hutchins G.M. Arterial geometry affects hemodynamics. A potential risk factor for atherosclerosis // *Atherosclerosis*. – 1983. – Vol. 46. – No. 2. – P. 225–231. – DOI: 10.1016/0021-9150(83)90113-2.
89. Desyatova A., MacTaggart J., Romarowski R., Poulson W., Conti M., Kamenskiy A. Effect of aging on mechanical stresses, deformations, and hemodynamics in human femoropopliteal artery due to limb flexion // *Biomechanics and Modeling in Mechanobiology*. – 2018. – Vol. 17. – No. 1. – P. 181–189. – DOI: 10.1007/s10237-017-0953-z.
90. Desyatova A., Poulson W., Deegan P., Lomneth C., Seas A., Maleckis K., MacTaggart J., Kamenskiy A. Limb flexion-induced twist and associated intramural stresses in the human femoropopliteal artery // *Journal of The Royal Society Interface*. – 2017. – Vol. 14. – No. 128. – P. 20170025. – DOI: 10.1098/rsif.2017.0025.
91. Cheng C.P., Choi G., Herfkens R.J., Taylor C.A. The effect of aging on deformations of the superficial femoral artery resulting from hip and knee flexion: potential clinical implications // *Journal of Vascular and Interventional Radiology*. – 2010. – Vol. 21. – No. 2. – P. 195–202. – DOI: 10.1016/j.jvir.2009.08.027.

92. Cheng C.P. Chapter 10 – Lower Extremity Arteries // Cheng C.P. Handbook of Vascular Motion. – Elsevier Publ., 2019. – P. 191–223. – DOI: 10.1016/B978-0-12-815713-8.00010-3.
93. Han Y., Guan M., Zhu Z., Li D., Chen H., Yuan C., Li C., Wang W., Zhao X. Assessment of longitudinal distribution of subclinical atherosclerosis in femoral arteries by three-dimensional cardiovascular magnetic resonance vessel wall imaging // Journal of Cardiovascular Magnetic Resonance. – 2018. – Vol. 20. – No. 1. – P. 60. – DOI: 10.1186/s12968-018-0482-7.
94. Klein A.J., Casserly I.P., Messenger J.C., Carroll J.D., Chen S.Y.J. In vivo 3D modeling of the femoropopliteal artery in human subjects based on x-ray angiography: methodology and validation // Medical Physics Online. – 2009. – Vol. 36. – No. 2. – P. 289–310. – DOI: 10.1118/1.3006195.
95. Карпенко А.А., Рабцун А.А., Попова И.В., Чебан А.В., Гостев А.А., Саая Ш.Б., Стародубцев В.Б. Промежуточные результаты проспективного, рандомизированного исследования влияния рассечения lamina vastoadductoria после стентирования поверхностной бедренной артерии на частоту рестенозов при поражениях класса С, D по TASC-II // Кардиоваскулярная терапия и профилактика. – 2020. – Т. 19. – № 3. – С. 55–62. – DOI: 10.15829/1728-8800-2019-2224.
96. Jens S., Conijn A.P., Koelemay M.J.W., Bipat S., Reekers J.A. Randomized trials for endovascular treatment of infrainguinal arterial disease: systematic review and meta-analysis (Part 1: Above the knee) // European Journal of Vascular and Endovascular Surgery. – 2014. – Vol. 47. – No. 5. – P. 524–535. – DOI: 10.1016/j.ejvs.2014.02.011.
97. Torres-Blanco Á., Edo-Fleta G., Gómez-Palónés F., Molina-Nácher V., Ortiz-Monzón E. Mid-term outcomes of endovascular treatment for TASC-II D femoropopliteal occlusive disease with critical limb ischemia // Cardiovascular and Interventional Radiology. – 2016. – Vol. 39. – No. 3. – P. 344–352. – DOI: 10.1007/s00270-015-1175-3.

98. Katsanos K., Tepe G., Tsetis D., Fanelli F. Standards of practice for superficial femoral and popliteal artery angioplasty and stenting // *Cardiovascular and Interventional Radiology*. – 2014. – Vol. 37. – No. 3. – P. 592–603. – DOI: 10.1007/s00270-014-0876-3.
99. Omar A., Pendyala L.K., Ormiston J.A., Waksman R. Review: Stent fracture in the drug-eluting stent era // *Cardiovascular Revascularization Medicine*. – 2016. – Vol. 17. – No. 6. – P. 404–411. – DOI: 10.1016/j.carrev.2016.06.002.
100. Lin Y., Tang X., Fu W., Kovach R., George J.C., Guo D. Stent fractures after superficial femoral artery stenting: risk factors and impact on patency // *Journal of Endovascular Therapy*. – 2015. – Vol. 22. – No. 3. – P. 319–326. – DOI: 10.1177/1526602815580783.
101. Li M., Tu H., Yan Y., Guo Z., Zhu H., Niu J., Yin M. Meta-analysis of outcomes from drug-eluting stent implantation in femoropopliteal arteries // *PLoS One*. – 2023. – Vol. 18. – No. 9. – P. e0291466. – DOI: 10.1371/journal.pone.0291466.
102. Abdoli S. et al. Network meta-analysis of drug-coated balloon angioplasty versus primary nitinol stenting for femoropopliteal atherosclerotic disease // *Journal of vascular surgery*. – 2021. – Vol. 73. – No. 5. – P. 1802-1810. e4. – DOI: 10.1016/j.jvs.2020.10.075
103. Dick P., Wallner H., Sabeti S., Loewe C., Mlekusch W., Lammer J., Koppensteiner R., Minar E., Schillinger M. Balloon angioplasty versus stenting with nitinol stents in intermediate length superficial femoral artery lesions // *Catheterization and Cardiovascular Interventions*. – 2009. – Vol. 74. – No. 7. – P. 1090–1095. – DOI: 10.1002/ccd.22128.
104. Krankenberg H., Schlüter M., Steinkamp H. J. Nitinol stent implantation versus percutaneous transluminal angioplasty in superficial femoral artery lesions up to 10 cm in length: the femoral artery stenting trial (FAST) // *Journal of Vascular Surgery*. – 2008. – Vol. 47. – No. 1. – P. 239. – DOI: 10.1016/j.jvs.2007.11.033.
105. Rocha-Singh K.J., Bosiers M., Schultz G., Jaff M.R., Mehta M., Matsumura J.S. A single stent strategy in patients with lifestyle limiting claudication: 3-year results

- from the Durability II trial // *Catheterization and Cardiovascular Interventions*. – 2015. – Vol. 86. – No. 1. – P. 164–170. – DOI: 10.1002/ccd.25895.
106. Brouillet J., Deloose K., Goueffic Y., Poirier M., Midy D., Caradu C., Ducasse E. Primary stenting for TASC C and D femoropopliteal lesions: one-year results from a multicentric trial on 203 patients // *The Journal of Cardiovascular Surgery (Torino)*. – 2018. – Vol. 59. – No. 3. – P. 392–404. – DOI: 10.23736/s0021-9509.16.09282-x.
107. Cheban A.V., Osipova O.S., Ignatenko P.V., Bugurov S.V., Gostev A.A., Saaya S.B., Rabtsun A.A., Karpenko A.A. One-year results of long femoropopliteal lesions stenting with fasciotomy lamina vastoadductoria // *Annals of Vascular Surgery*. – 2023. – Vol. 88. – P. 100–107. – DOI: 10.1016/j.avsg.2022.07.032.
108. Hwang J.Y. Doppler ultrasonography of the lower extremity arteries: anatomy and scanning guidelines // *Ultrasonography*. – 2017. – Vol. 36. – No. 2. – P. 111–119. – DOI: 10.14366/usg.16054.
109. Abbara S., Blanke P., Maroules C.D., Cheezum M., Choi A.D., Han B.K., Marwan M., Naoum C., Norgaard B.L., Rubinshtein R., Schoenhagen P., Villines T., Leipsic J. SCCT guidelines for the performance and acquisition of coronary computed tomographic angiography: A report of the society of Cardiovascular Computed Tomography Guidelines Committee: Endorsed by the North American Society for Cardiovascular Imaging (NASCI) // *Journal of Cardiovascular Computed Tomography*. – 2016. – Vol. 10. – No. 6. – P. 435–449. – DOI: 10.1016/j.jcct.2016.10.002.
110. Mishra A., Jain N., Bhagwat A. CT angiography of peripheral arterial disease by 256-slice scanner: accuracy, advantages and disadvantages compared to digital subtraction angiography // *Vascular and Endovascular Surgery*. – 2017. – Vol. 51. – No. 5. – P. 247–254. – DOI: 10.1177/1538574417698906.
111. Olin J.W., White C.J., Armstrong E.J., Kadian-Dodov D., Hiatt W.R. Peripheral artery disease: Evolving role of exercise, medical therapy, and endovascular options // *Journal of the American College of Cardiology*. – 2016. – Vol. 67. – No. 11. – P. 1338–1357. – DOI: 10.1016/j.jacc.2015.12.049.

112. Allie D.E., Hebert C.J., Walker C.M. Nitinol stent fractures in the SFA // *Endovascular Today*. – 2004. – July/August. – P. 22–34.
113. Vent P.A., Kaladji A., Davaine J.M., Guyomarch B., Chaillou P., Costargent A., Quillard T., Goueffic Y. Bare metal versus paclitaxel-eluting stents for long femoropopliteal lesions: Prospective cohorts comparison using a propensity score-matched analysis // *Annals of Vascular Surgery*. – 2017. – Vol. 43. – P. 166–175. – DOI: 10.1016/j.avsg.2016.10.058.
114. Daher M. D. E. A., Lopez G. E., Duarte P. V. Stents in the femoropopliteal territory: prevalence of fractures and their consequences // *Revista do Colégio Brasileiro de Cirurgiões*. – 2020. – Vol. 47. – DOI: 10.1590/0100-6991e-20202481.
115. Davaine J. M. et al. Incidence and the clinical impact of stent fractures after primary stenting for TASC C and D femoropopliteal lesions at 1 year // *European Journal of Vascular and Endovascular Surgery*. – 2013. – Vol. 46. – No. 2. – P. 201-212. – DOI: 10.1016/j.ejvs.2013.05.010.
116. Colombo M., Corti A., Gallo D., Colombo A., Antognoli G., Bernini M., McKenna C., Berceli S., Vaughan T., Migliavacca F., Chiastra C. Superficial femoral artery stenting: Impact of stent design and overlapping on the local hemodynamics // *Computers in Biology and Medicine*. – 2022. – Vol. 143. – P. 105248. – DOI: 10.1016/j.combiomed.2022.105248.
117. Hong S.-J., Ko Y.-G., Shin D.-H., Kim J.-S., Kim B.-K., Choi D., Hong M.-K., Jang Y. Outcomes of spot stenting versus long stenting after intentional subintimal approach for long chronic total occlusions of the femoropopliteal artery // *JACC: Cardiovascular Interventions*. – 2015. – Vol. 8. – No. 3. – P. 472–480. – DOI: 10.1016/j.jcin.2014.10.016.
118. Kuznetsov K.A., Stepanova A.O., Kvon R.I., Douglas T.E.L., Kuznetsov N.A., Chernonosova V.S., Zaporozhchenko I.A., Kharkova M.V., Romanova I.V., Karpenko A.A., Laktionov P.P. Electrospun produced 3D matrices for covering of vascular stents: Paclitaxel release depending on fiber structure and composition of the external environment // *Materials (Basel)*. – 2018. – Vol. 11. – No. 11. – P. 2176. – DOI: 10.3390/ma11112176.

119. Mazzaccaro D., Berti F., Antonini L., Pennati G., Petrini L., Migliavacca F., Nano G. Biomechanical interpretation of observed fatigue fractures of peripheral Nitinol stents in the superficial femoral arteries through in silico modelling // *Medical Hypotheses*. – 2020. – Vol. 142. – P. 109771. – DOI: 10.1016/j.mehy.2020.109771.
120. Boyden T.F., Nallamotheu B.K., Moscucci M., Chan P.S., Grossman P.M., Tsai T.T., Chetcuti S.J., Bates E.R., Gurm H.S. Meta-analysis of randomized trials of drug-eluting stents versus bare metal stents in patients with diabetes mellitus // *American Journal of Cardiology*. – 2007. – Vol. 99. – No. 10. – P. 1399–1402. – DOI: 10.1016/j.amjcard.2006.12.069.
121. Remes L., Isoaho R., Vahlberg T., Viitanen M., Rautava P. Quality of life among lower extremity peripheral arterial disease patients who have undergone endovascular or surgical revascularization: a case-control study // *European Journal of Vascular and Endovascular Surgery*. – 2010. – Vol. 40. – No. 5. – P. 618–625. – DOI: 10.1016/j.ejvs.2010.03.028.
122. Karpenko A.A., Rabtsun A.A., Popova I.V., Cheban A.V., Gostev A.A., Saaya Sh.B., Starodubtsev V.B. Intermediate results of the prospective randomized study on the effect of lamina vastoadductoria dissection after superficial femoral artery stenting on the restenosis incidence in TASC-II type C and D lesions // *Cardiovascular Therapy and Prevention*. – 2020. – Vol. 19. – Suppl. 1. – P. 22–28. – DOI: 10.15829/1728-8800-2020-S1.